Interaktive Vorlesung

Kopf und Hals

PD. Dr. med. H. Jastrow

Vorlesungsfolien zum Ergänzen

während der Vorlesung

und später

Bitte beachten Sie auch das Arbeitsblatt zur Vorlesung

Universitätsklinikum Essen

Institut für Anatomie

§ Abfilmen, Abfotografieren oder gar Einstellen in Vorlesungen gezeigter Inhalte in Social Media / WWW ist N I C H T gestattet! !

Warum?

- Gewinnung hochwertigen Bildmaterials ist sehr zeitaufwendig & erfordert teures Equipment

  Wenn Sie etwas machen, worin Sie viel Zeit & Mühe investieren, würden Sie auch nicht wollen, dass andere es einfach „klauen“ und dann gar noch weiterverbreiten

- Verletzung der Persönlichkeitsrechte bei Körperspendern/Patienten

- unfair den anderen gegenüber, die das nicht tun

- Missachtung ist nicht mit ärztlichem Berufsethos vereinbar

- Weiterverbreitung ist eine vorsätzliche Straftat → ***kann zur Exmatrikulation führen***

- Bei Einstellung ins www oder Social Media Abmahnung und Strafverfolgung durch Verlage mit **erheblichen Strafzahlungen**

Folge:

→ Keine Originalbilder in hoher Qualität & Auflösung mehr in Vorlesungsfolien

→ erhebliche Reduktion der Qualität

→ nur noch Bilder aus Lehrbüchern, die Sie teils selbst haben

Vorbemerkungen

- Bitte ergänzen Sie in der Vorlesung die „Lücken“ in diesen Folien
- Aus Copyrightgründen sind hier KEINE Lehrbuchabbildungen vorhanden. Bitte suchen Sie sich passende später in Ihren Lehrbüchern / Atlassen. Soweit möglich sind aber Links auf die für Sie online verfügbaren Lehrbuch Bilder angegeben, die Sie aber erst NACH der Vorlesung ansehen sollten, damit Sie der Vorlesung selbst folgen können.
- Die von mir stammenden Originalabbildungen sind hier stark in der Qualität / Auflösung reduziert
- Alle fotografierten Modelle (mit M markiert) und viele weitere können Sie bei den Präparatoren ausleihen
- Alle hier gebrachten Inhalte finden Sie ausführlicher in geeigneten Lehrbüchern

§ **Die Weitergabe von Material aus dieser Datei ist N I C H T gestattet!** !

Themen

- Regionen
- mimische Muskeln
- Äste N. facialis
- Arterien & Venen
- Speicheldrüsen
- Nase + Nebenhöhlen
- Mittel- & Innenohr
- Infra- & suprahyale Muskeln
- Auge
- Kaumuskeln
- Abschnitte des Pharynx
- Tonsillen
- Schilddrüse
- Larynx (Knorpel, Plicae, Glottis)

Anatomie sehen + begreifen

Kennen Sie die 7 W‘s der Anatomie?

Anatomie sehen + begreifen

Wisse

Was (Name der Struktur)

Wo (Lage)

Wie (Aussehen)

Woher (Ursprung)

Wohin (Ansatz, Versorgungsgebiet)

Wofür (Funktion)

Woraus (Entstehung)

Anatomie sehen + begreifen

Welchen „Spickzettel“ sollten Sie immer verwenden ?

Anatomie sehen + begreifen

medizinische Terminologie an sich selbst lernen!

Regionen:

Hausaufgabe:
Bitte identifizieren Sie diese Regionen an sich selbst vor dem Spiegel

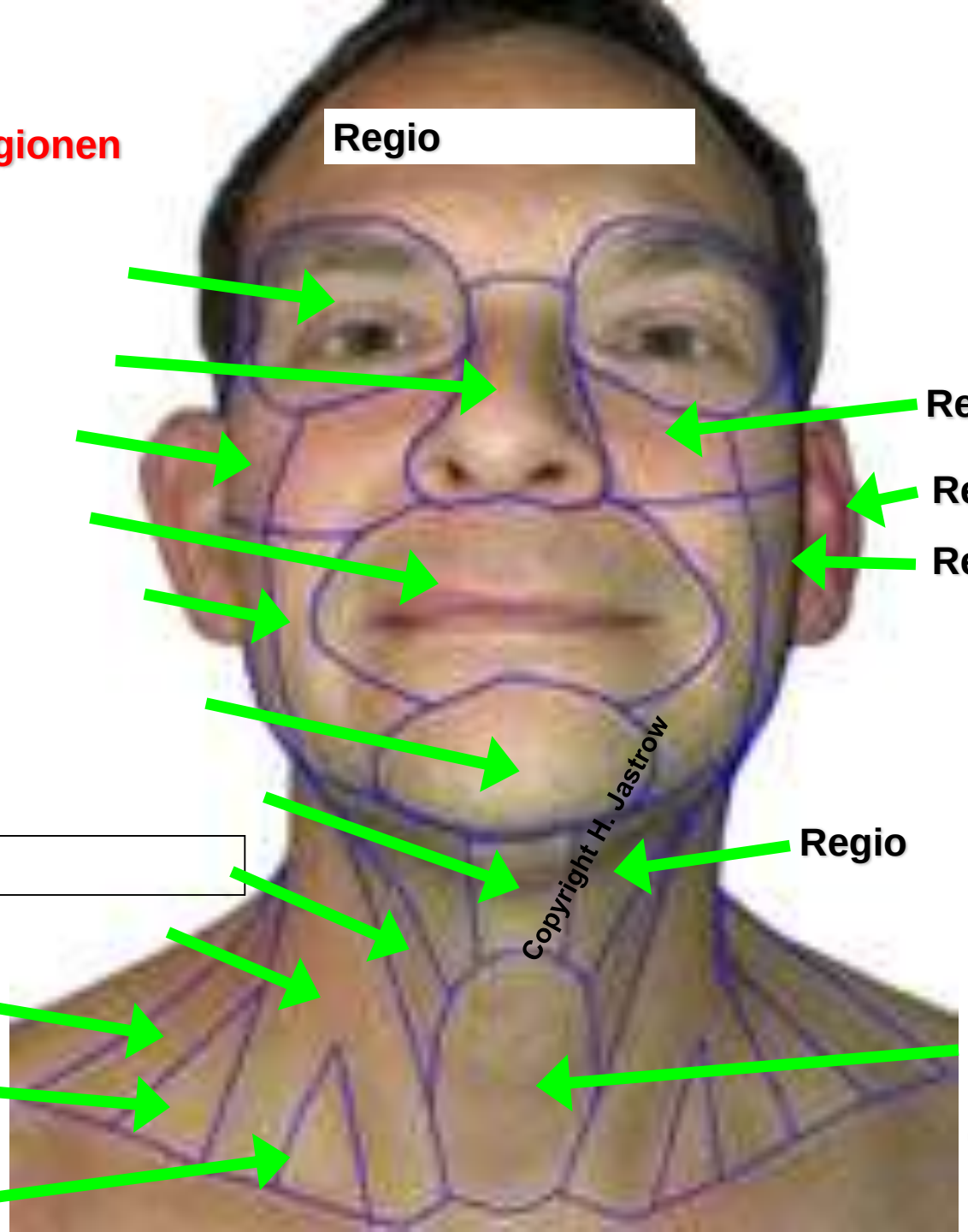

Regio

Regio

Regio

Regio

Regio

Regio

Regio

Regio

Regio

Regio

Regio

tastbar im

Regio

Regio

(Fossa supraclavicularis major)

Fossa

Regio

(Regio)

Was kommt direkt unter der Haut ?

mimische Muskeln

Funktion?

M

4 wichtigste:

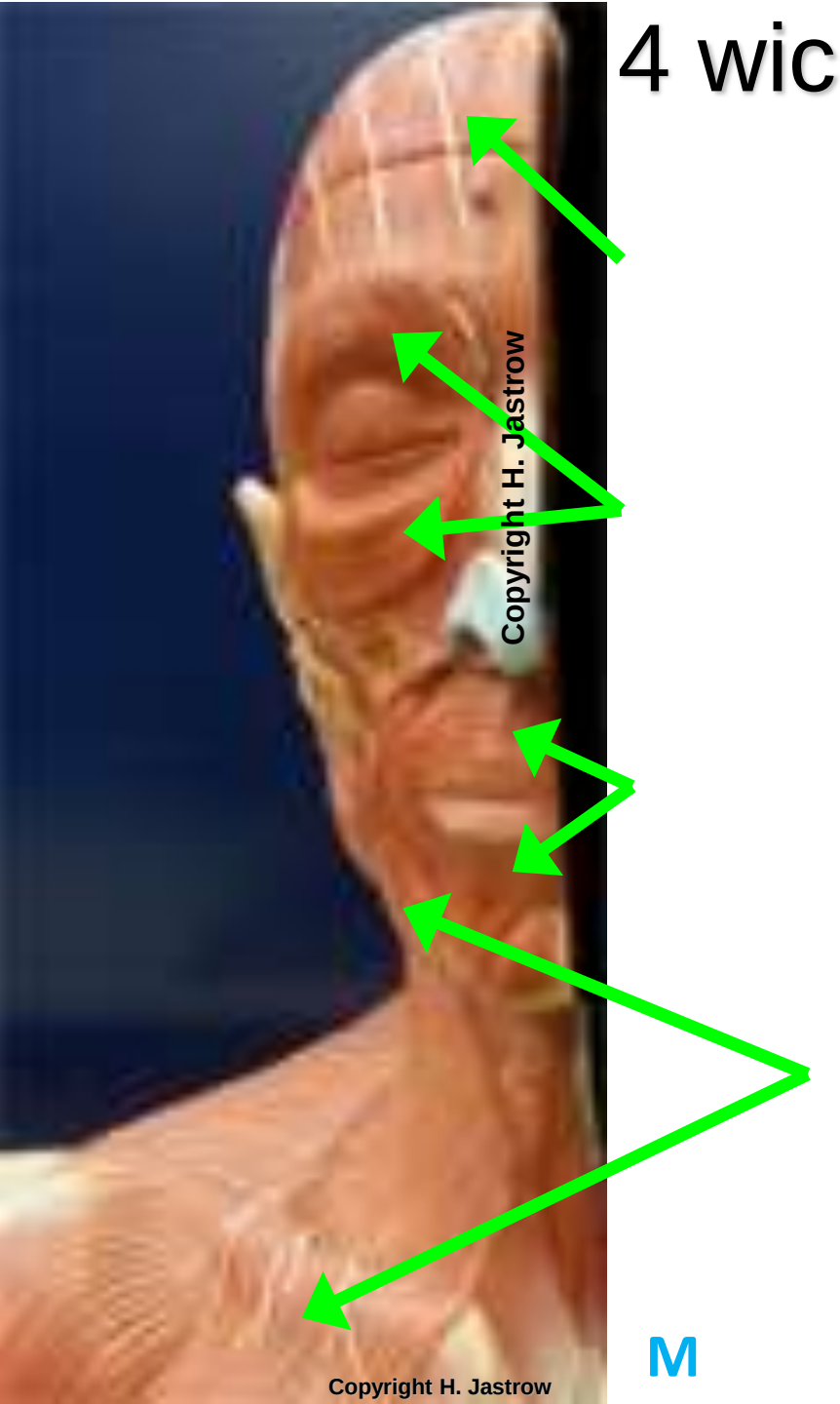

M

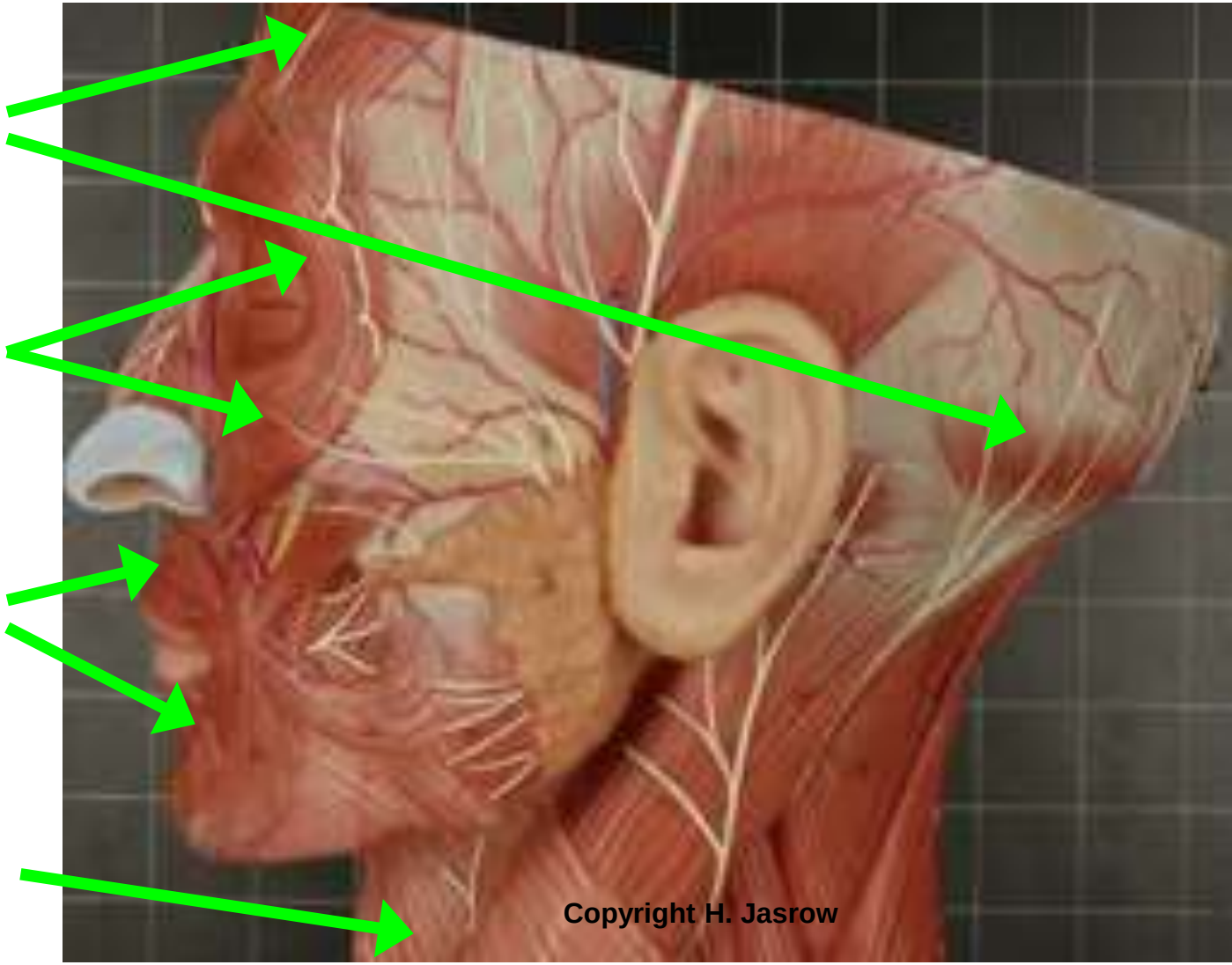

M

Wie werden diese Muskeln gesteuert ?

Nervus

Gesichtsnerv

. Hirnnerv

Plexus

Rami

Rami

Rami

Ramus

Ramus

→

anderes Originalbild (Rohen)
https://eref.thieme.de/licensed/images/xl/ebook_cs_12436441_cs15376/cs_12466985.jpg

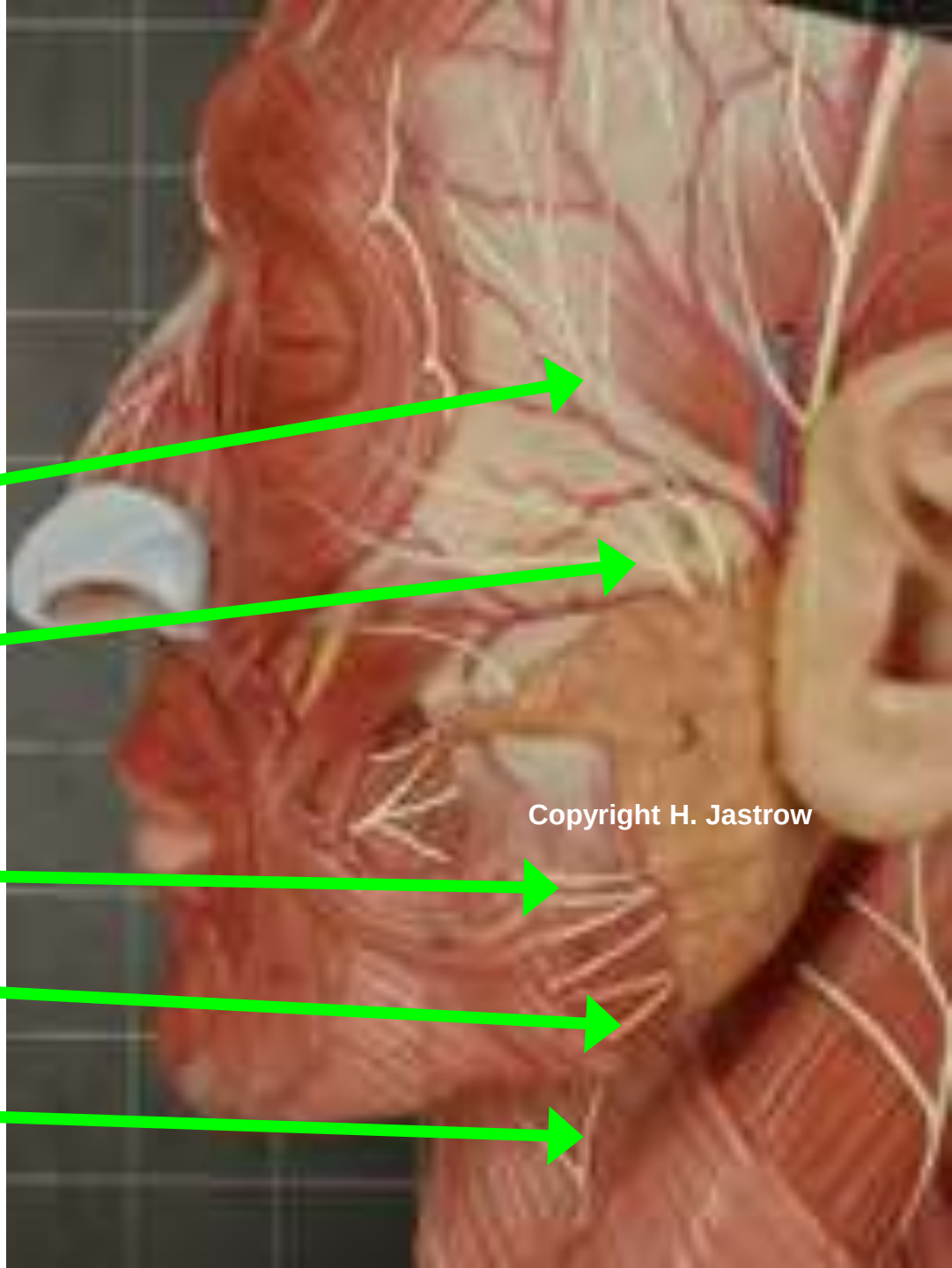

M

Bitte betrachten Sie das von James Heilman, MD auf

https://commons.wikimedia.org/wiki/File:Bellspalsy.JPG

zu Verfügung gestellte Foto, das in der Vorlesung gezeigt wird

Man erkennt links eine gerunzelte Stirn und einen nach links verzogenen Mund

Dies ist typisch für eine periphere Facialisparese auf der Seite

Wie kommt Blut zum Gehirn ?

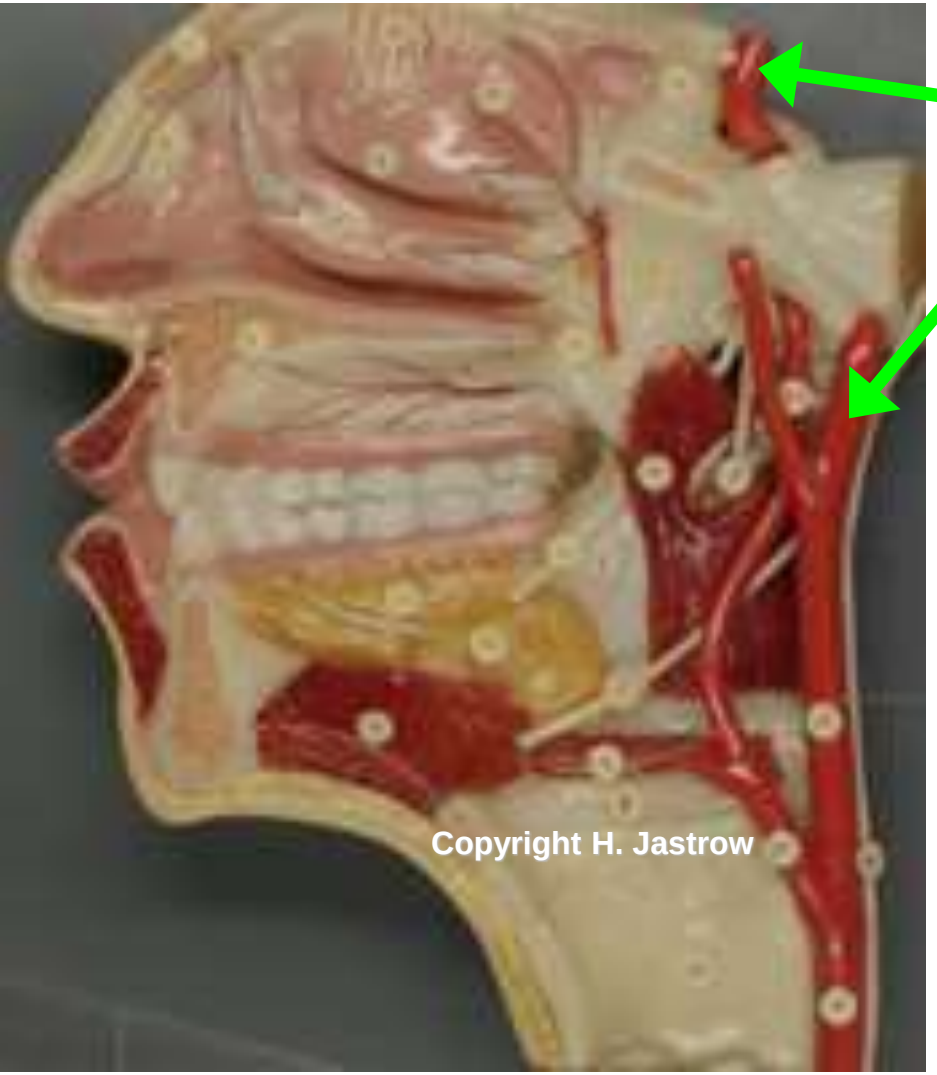

A.

A.
(
)

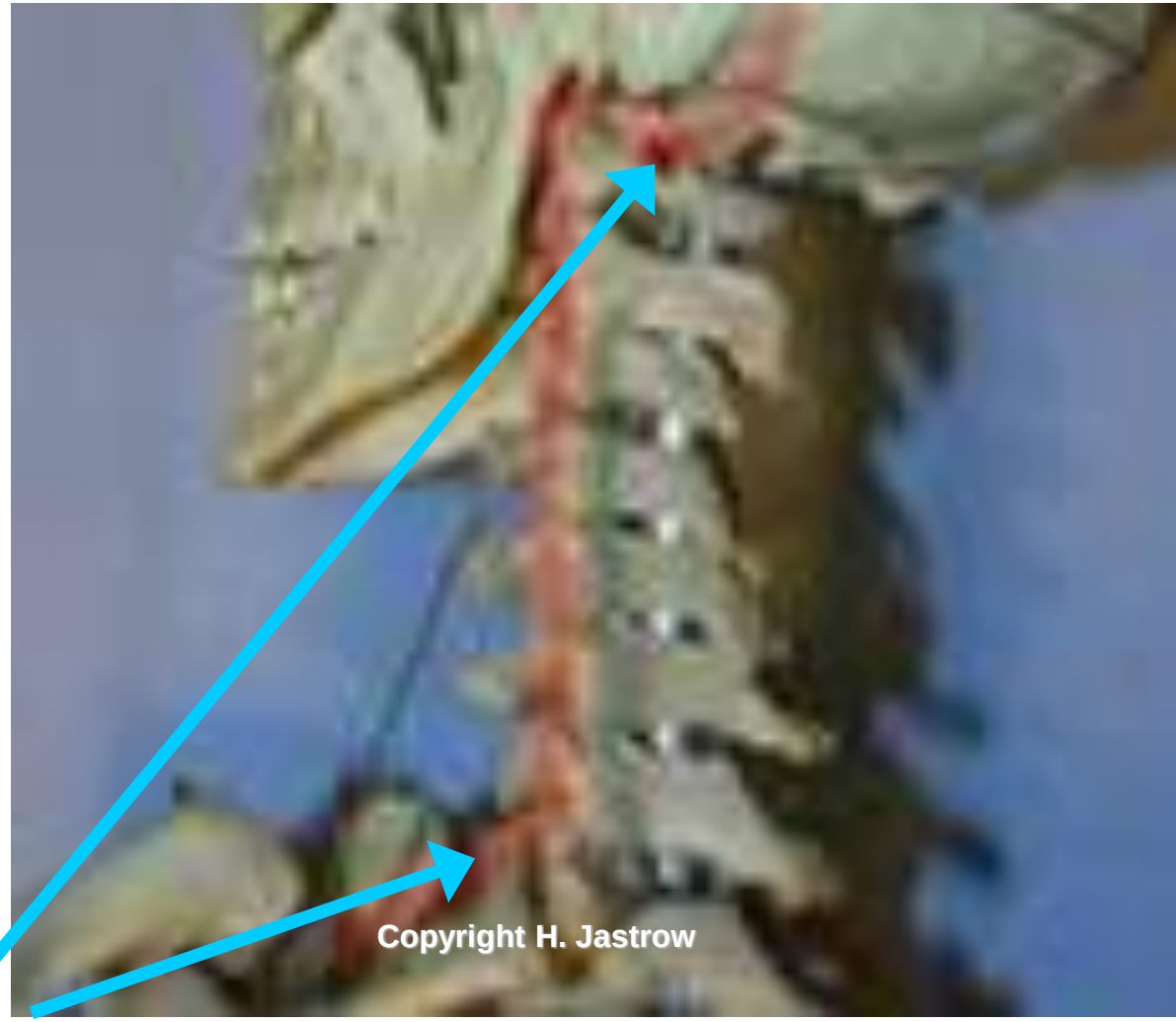

M

M

gezeigtes Bild (Prometheus)
https://eref.thieme.de/licensed/images/sectionals/ebook_cs_18679585_SL87945562/cs_19269133.jpg

gezeigtes Originalbild (Rohen)
https://eref.thieme.de/licensed/images/xl/ebook_cs_12436441_cs19089/cs_12467197.jpg

Arterien oberflächlich

A.

- A.

A. transversa faciei

→ R. parotidei

A. zygomaticoorbitalis

R. frontalis

R. parietalis

- A.

A. palatina ascendens

A. submentalis

A. labialis sup. & inf.

A. angularis

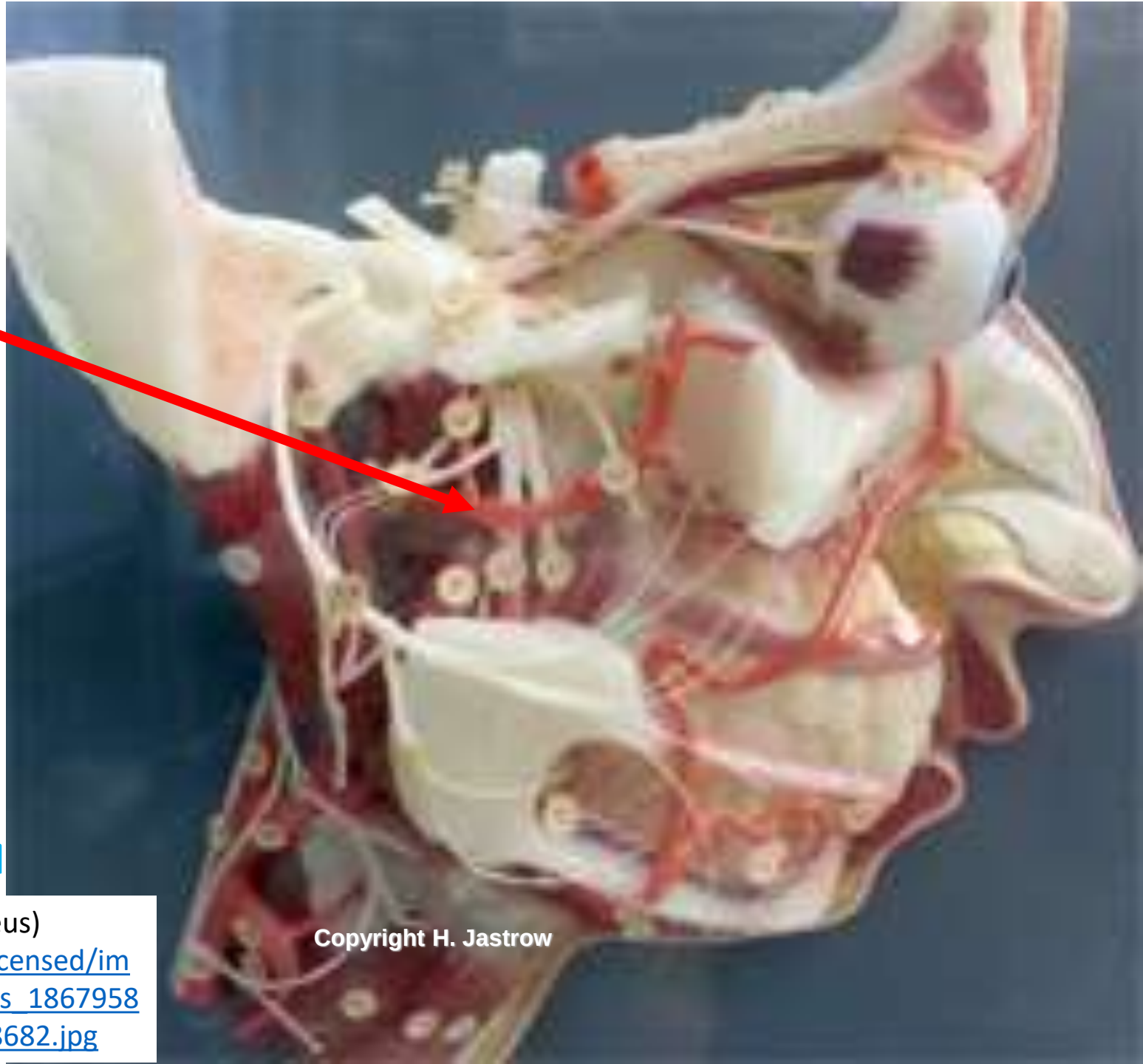

M

ähnliches Bild (Prometheus)
https://eref.thieme.de/licensed/images/sectionals/ebook_cs_18679585_SL87942109/cs_19268682.jpg

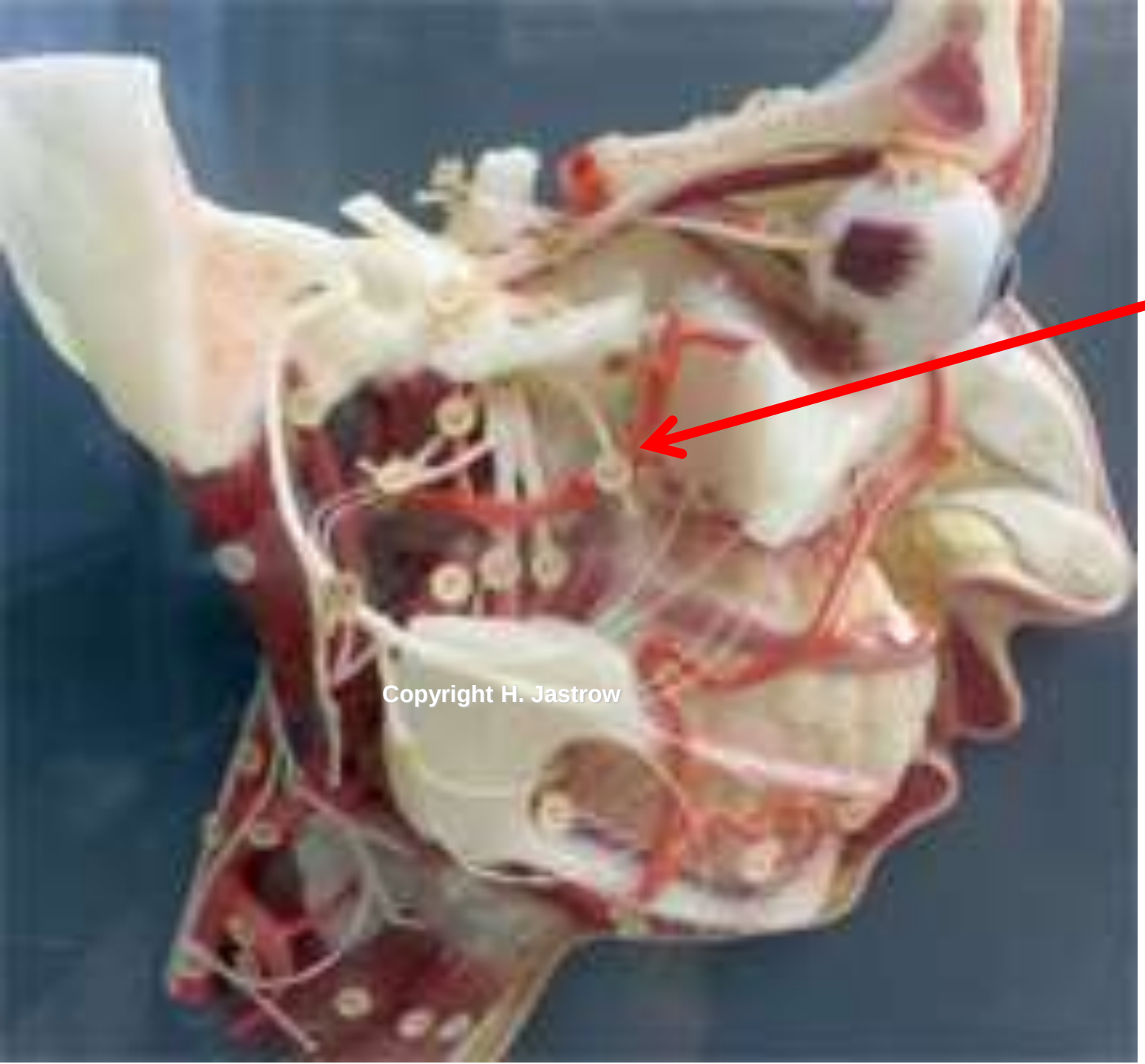

?

Modell aus unserer Sammlung

M

Arterien tief

A.

A. meningea media

A. alveolaris inf.

Aa. temporales prof.

A. buccalis

A. alveolaris sup. post.

A. infraorbitalis

Wie kann man am Patienten die Arterien sichtbar machen?

M

ähnliches Bild (Prometheus)
https://eref.thieme.de/licensed/images/sectionals/ebook_cs_18679585_SL87942316/cs_19268695.jpg

CT = Computertomograph

A.

digitale Subtraktions-
angiographien
Blick von der Seite

digitale Subtraktions-angiographien Blick von vorne

Bild: Prof. Stoeter
Neuroradiologie
Uniklinik Mainz

Carotisstenose (Thieme)
https://eref.thieme.de/licensed/images/xl/ebook_915624_SL35031634/cs_9517040.jpg

Bild: Prof. Stoeter
Neuroradiologie
Uniklinik Mainz

Venen oberflächlich

wie Arterien,

aber

V. retromandibularis

– tiefe in

V. jugularis

– oberflächliche in

V. jugularis

Bitte hierzu ein Bild aus Ihrem Atlas oder Lehrbuch ansehen!

Dem gezeigten ähnliches Bild (Prometheus)
https://eref.thieme.de/licensed/images/sectionals/ebook_cs_18679585_SL87942414/cs_19268706.jpg

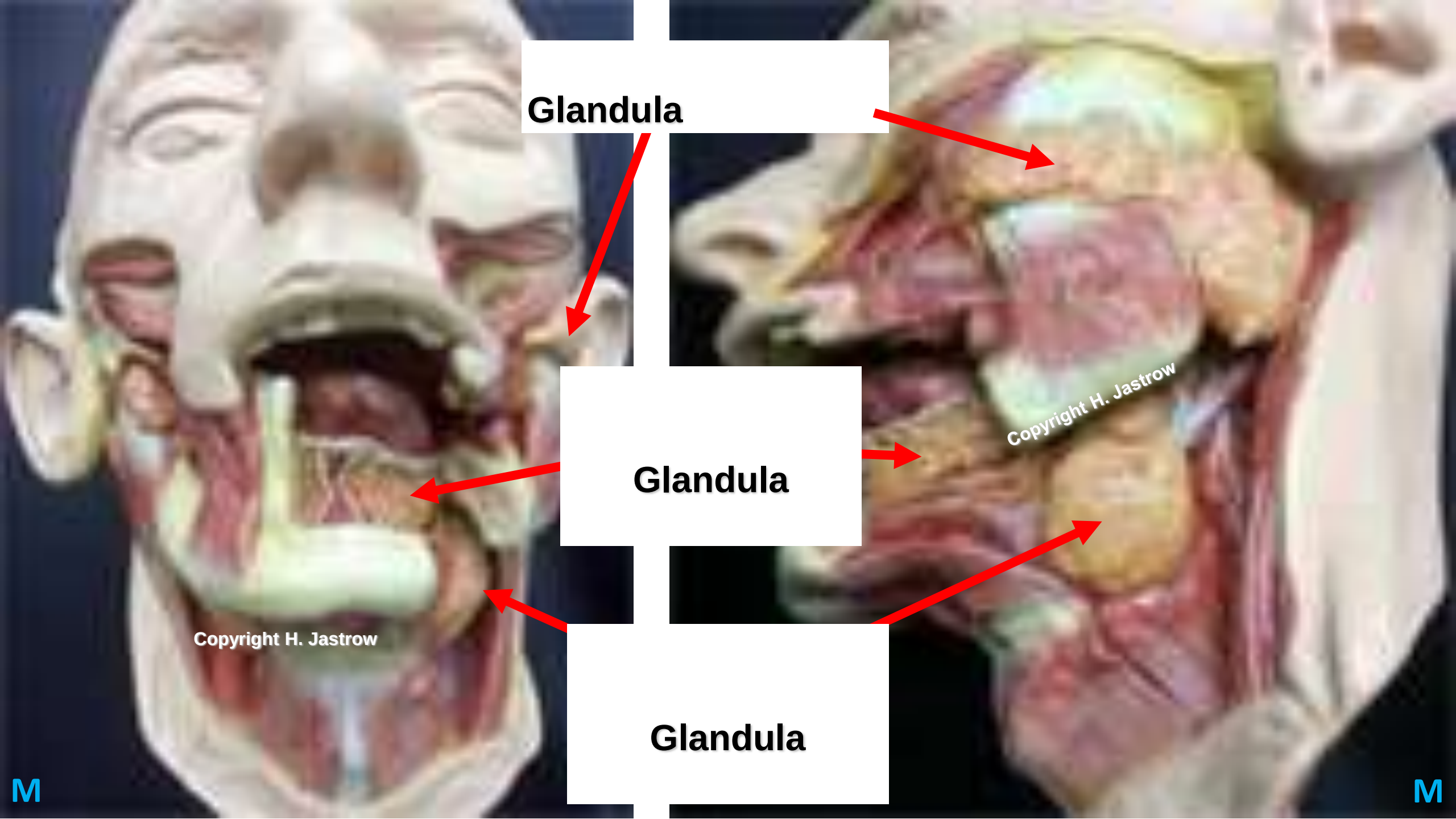
Glandula
Glandula
Glandula
Copyright H. Jastrow
Copyright H. Jastrow
M
M

Nasennebenhöhlen ( )

- wachsen von aus in umliegende Knochen vor (Pneumatisation)
- Schleimabfluß in Nasenhöhle
- individuell große Unterschiede

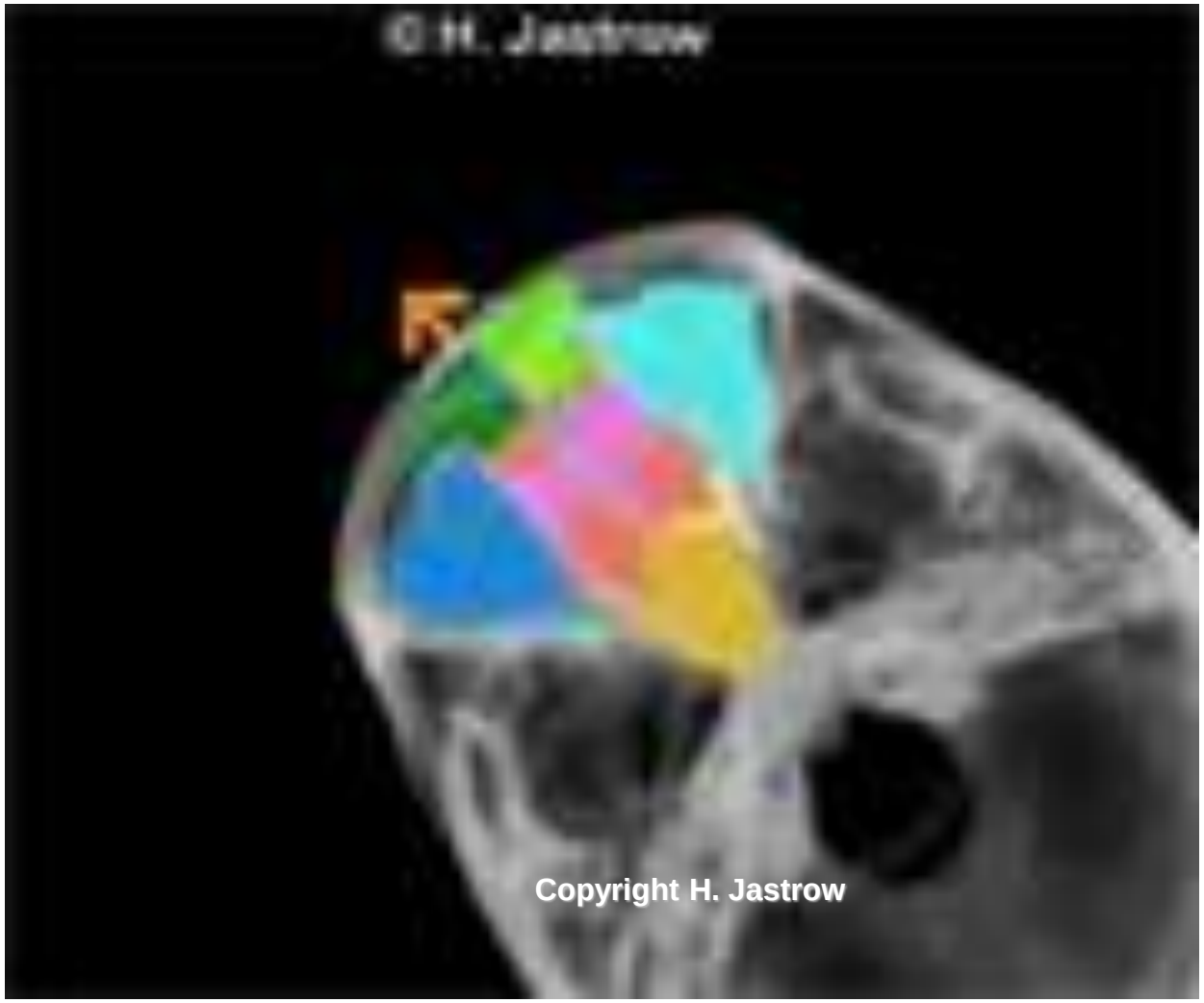

3D-Rekonstruktion

(höhle) höher

axial

aus Homo sapiens disseca tus

(dort ganz erheblich bessere Qualität & Auflösung)

(höhle) tiefer

axial

aus Homo sapiens disseca tus

(dort ganz erheblich bessere Qualität & Auflösung)

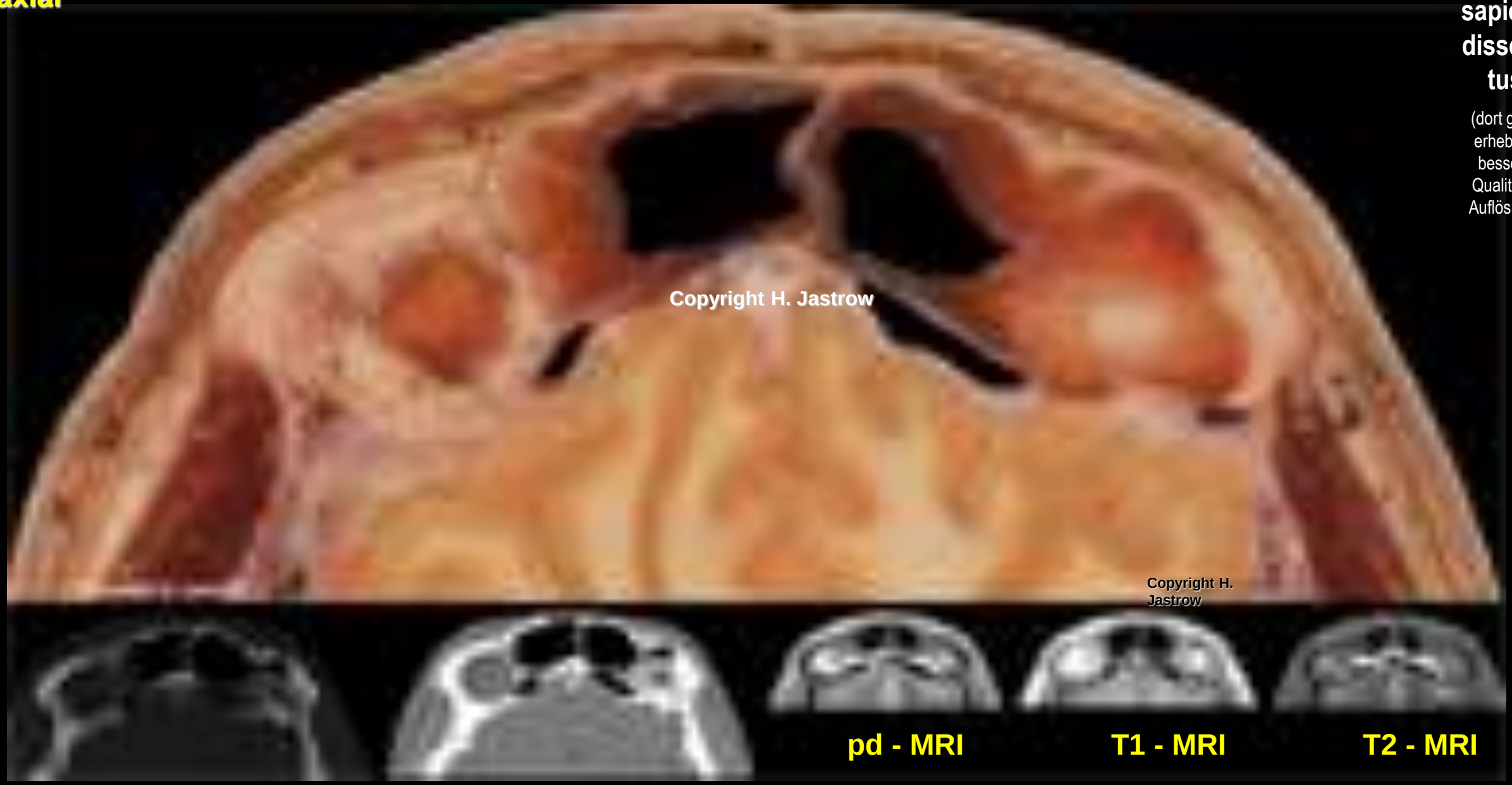

axial

Cellulae + Sinus

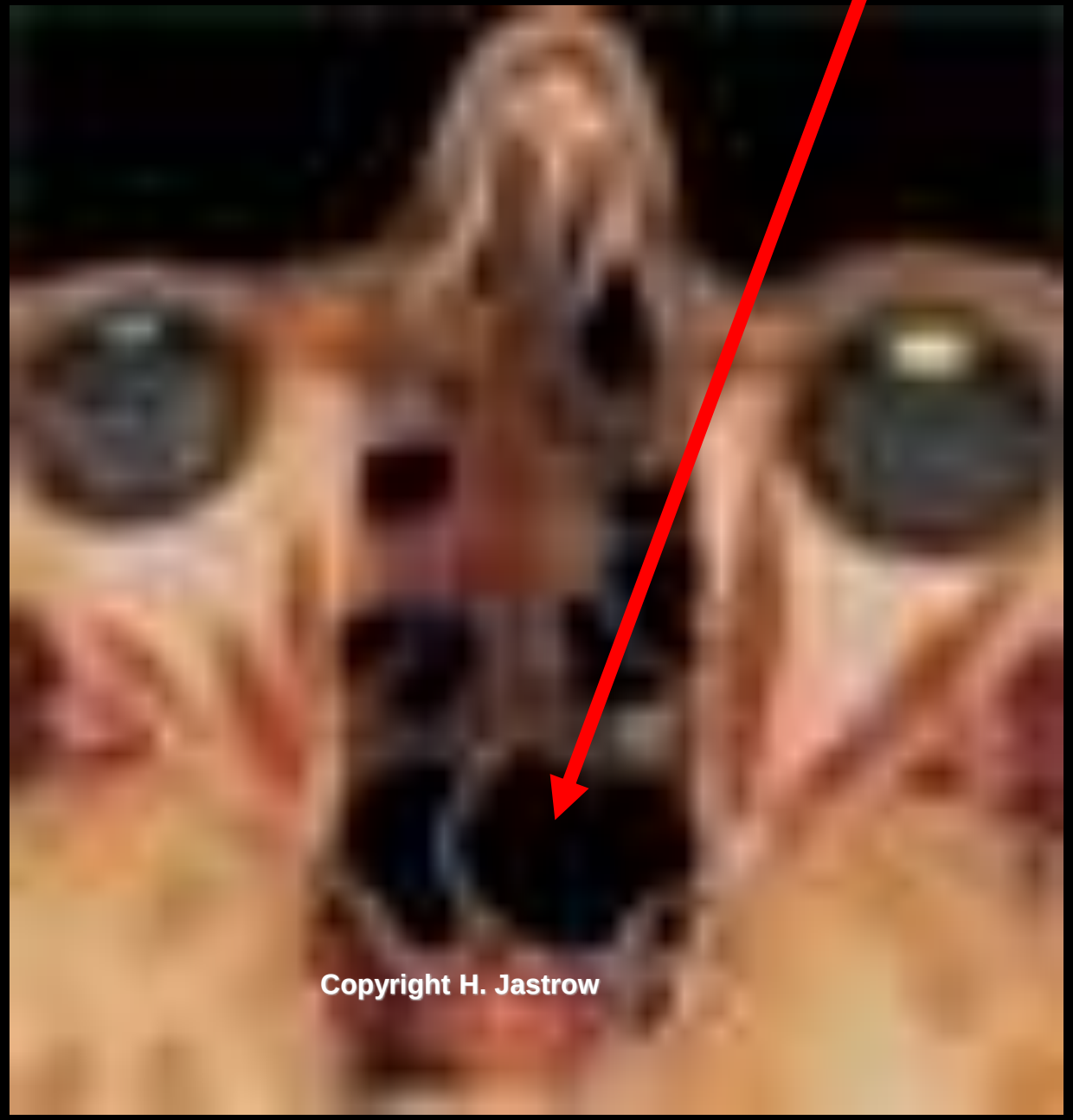

aus Homo sapiens disseca tus

(dort ganz erheblich bessere Qualität & Auflösung)

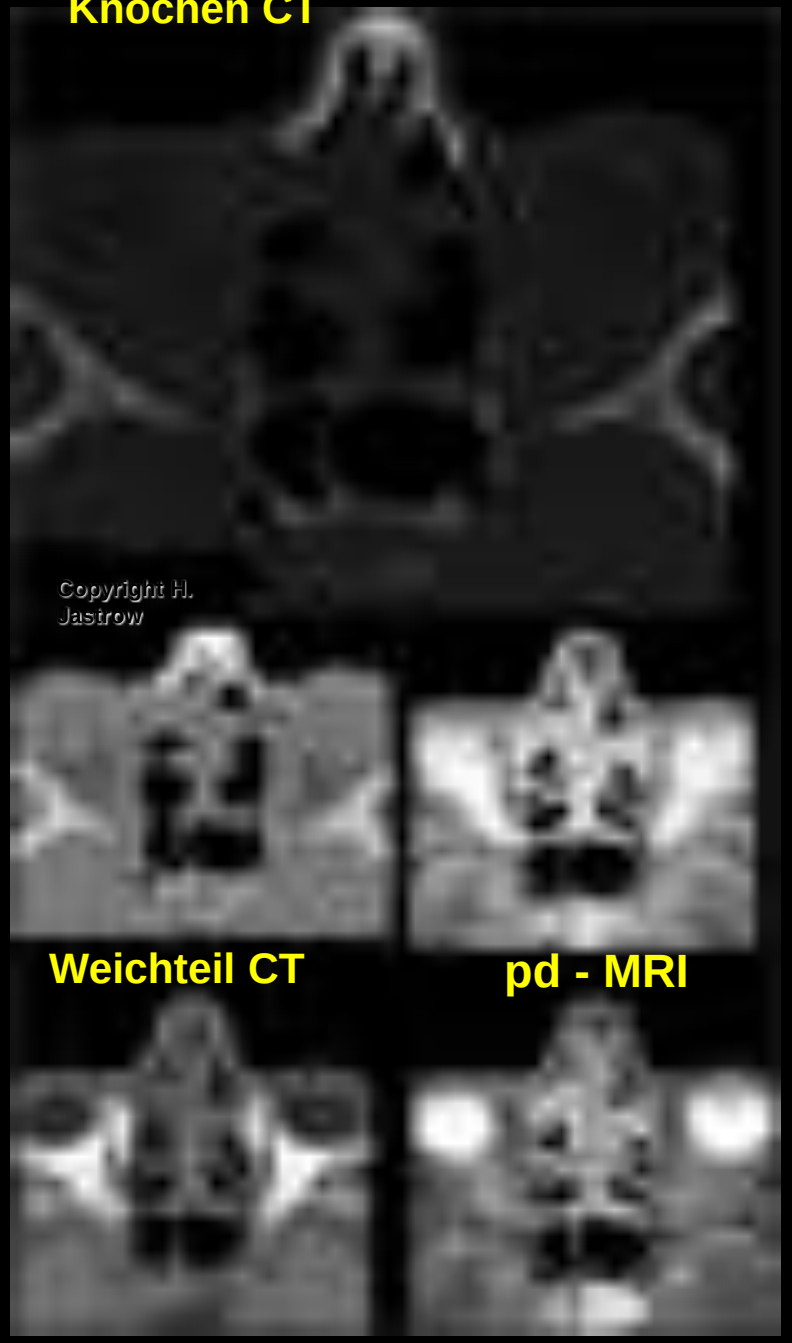

Sinus (Kieferhöhle)

axial

aus Homo sapiens disseca tus

(dort ganz erheblich bessere Qualität & Auflösung)

Knochen CT

Weichteil CT

pd - MRI

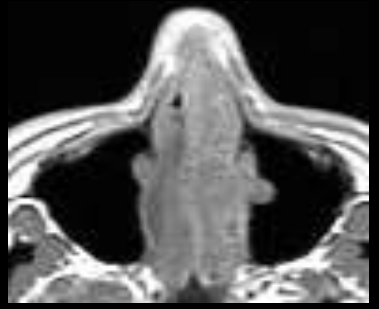

T1 - MRI

T2 - MRI

äußeres Ohr:

Bitte identifizieren Sie am Ohr

folgende Strukturen:

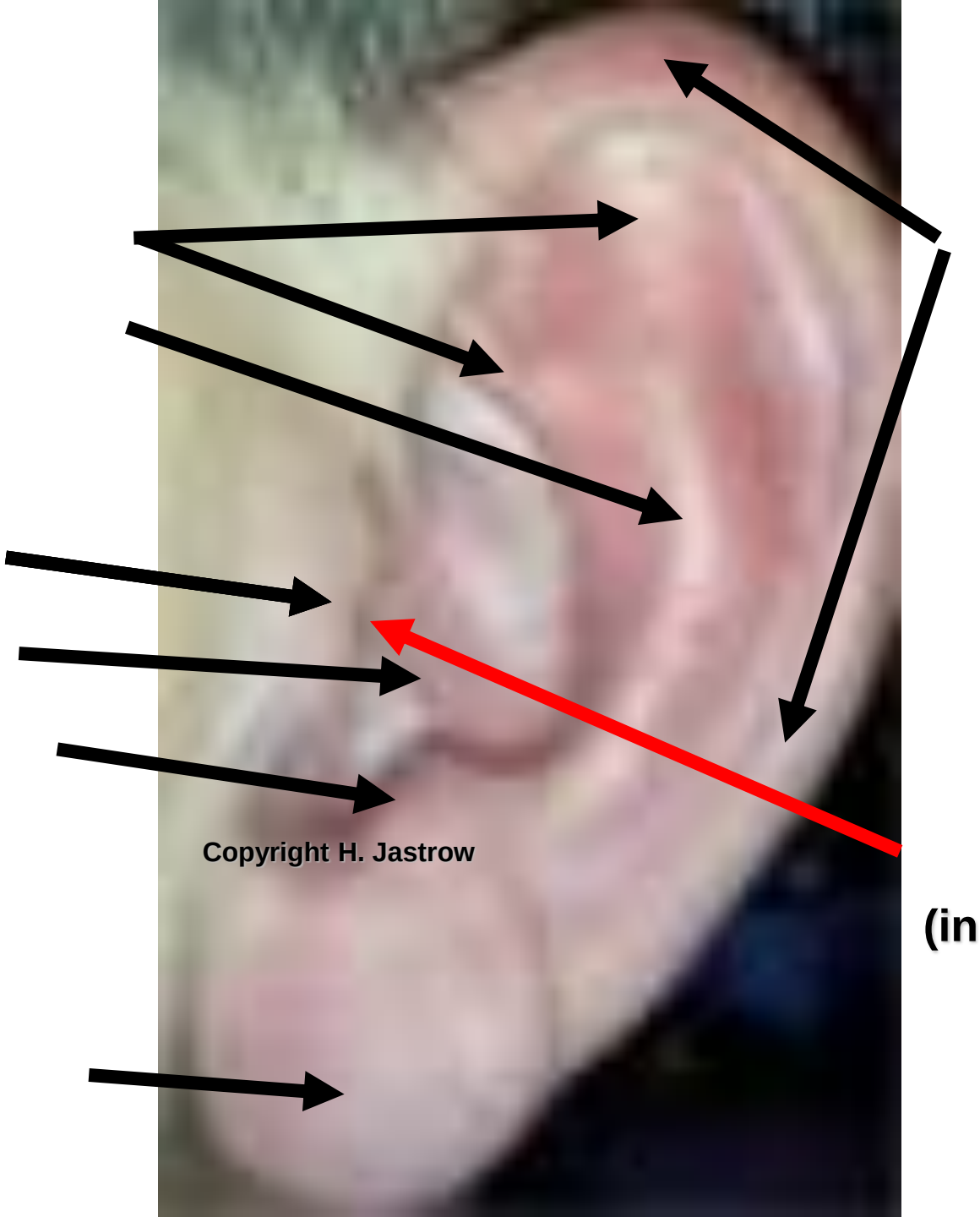

(in der Tiefe)

Mittelohr: wesentliche Strukturen

Bitte hierzu ein Bild aus Ihrem Atlas oder Lehrbuch ansehen!

Es sollte folgende Strukturen zeigen:

gezeigtes Bild (Rohen)
https://eref.thieme.de/licensed/images/xl/ebook_cs_12436441_cs18325/cs_12467139.jpg

Membrana
Trommelfell

Tuba
Ohrtrompete
Eustachische Röhre
Wofür ist die wichtig?

Paukenhöhle

Mittelohr: wesentliche Strukturen

Das erste Gehörknöchelchen heißt:

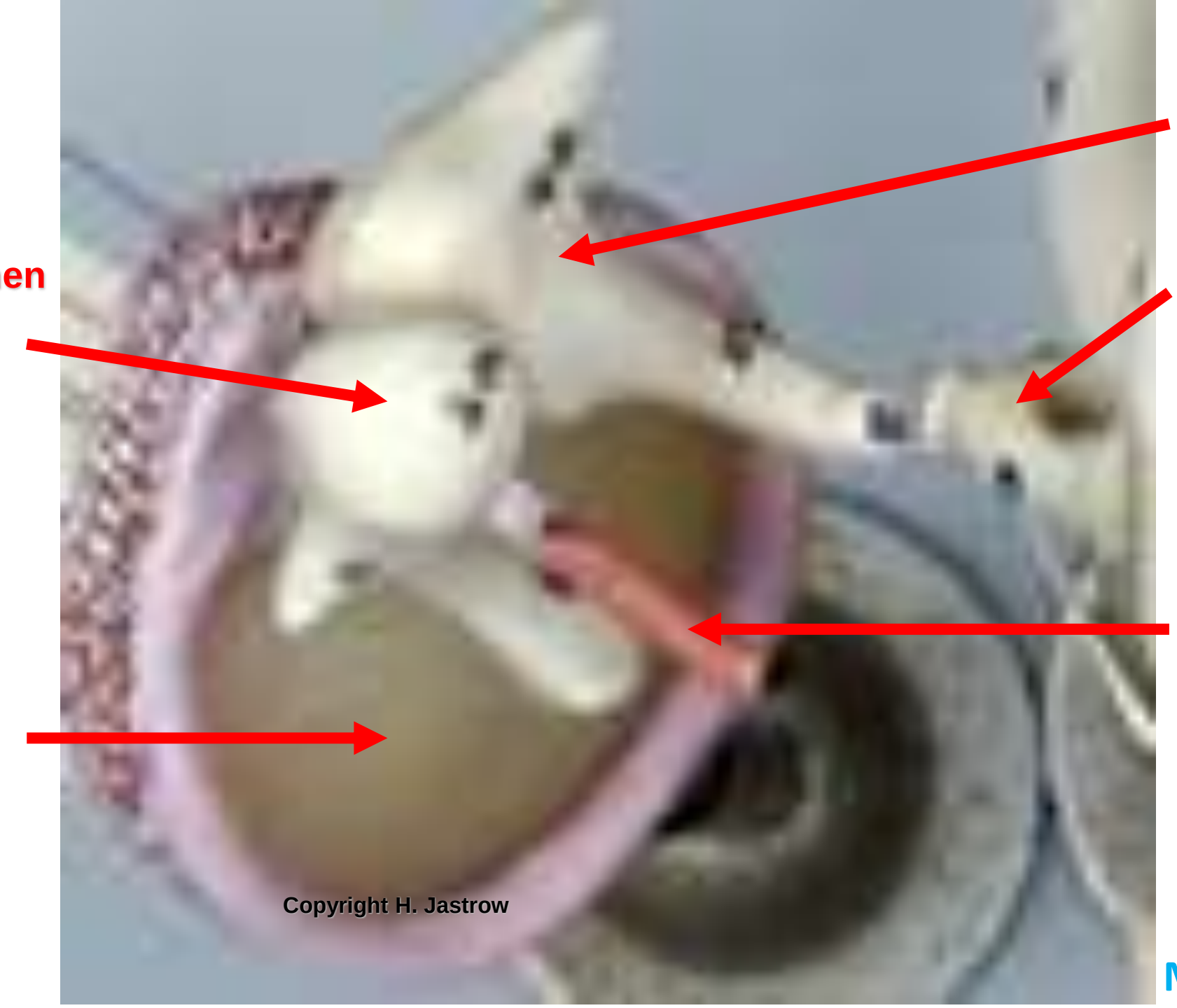

Sehne des M. tensor tympani

M

Innenohr: wesentliche Strukturen

Bitte beschriften Sie NACH der Vorlesung:

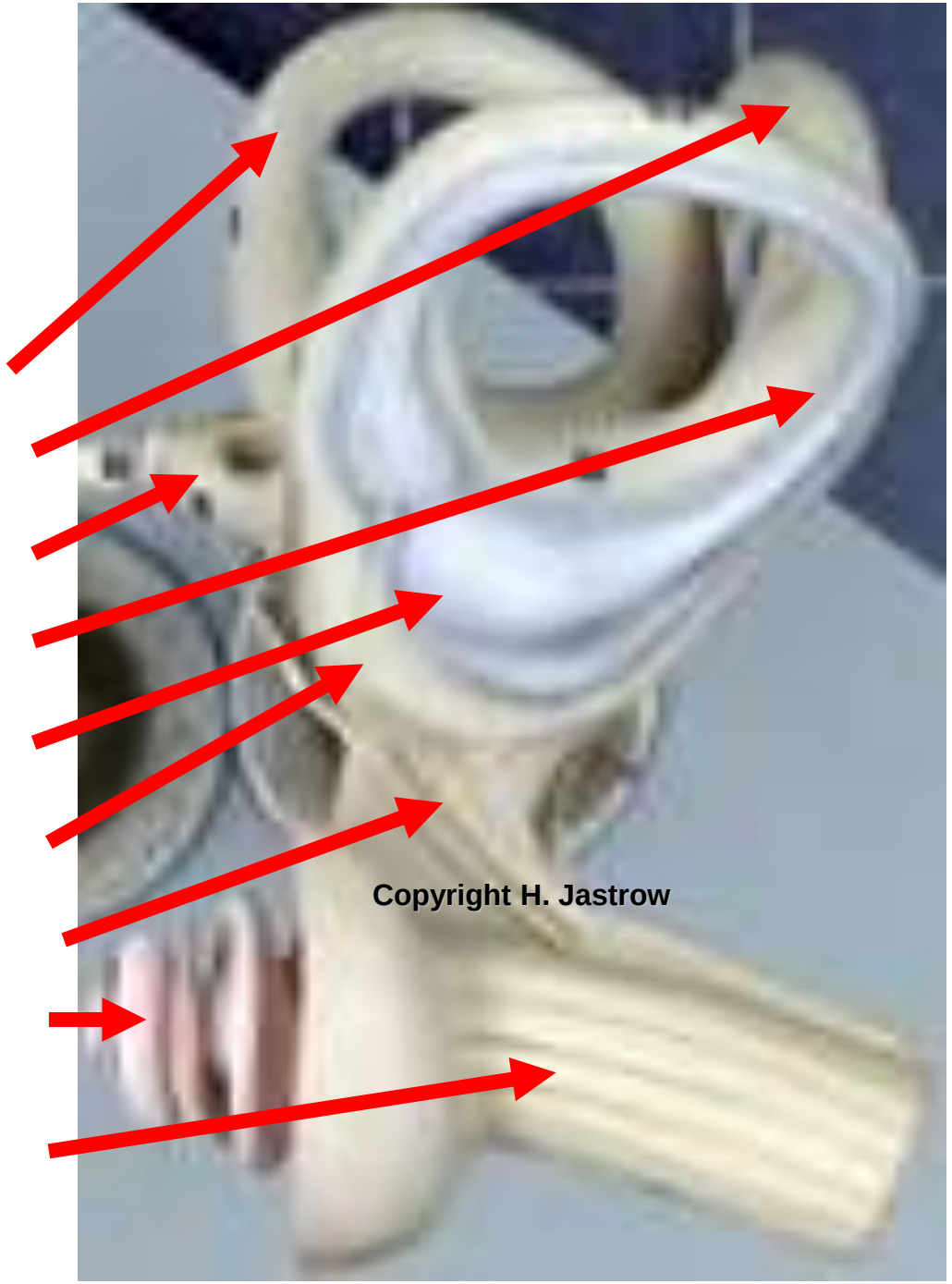

Bitte hierzu ein Bild aus Ihrem Atlas oder Lehrbuch ansehen!

Es sollte folgende Strukturen zeigen:

gezeigtes Bild (Rohen)
https://eref.thieme.de/licensed/images/xl/ebook_cs_12436441_cs18325/cs_12467136.jpg

Vestibularorgan (3 Bogengänge)

Knie des N. facialis (VII)

Cochlea (Schnecke)
Tuba auditiva
äußerer Gehörgang

M

suprahyale Muskeln:

M. mylohyoideus

M. stylohyoideus

M. digastricus

infrahyale Muskeln:

M. thyrohyoideus

M. sternothyroideus

M. omohyoideus

M. sternohyoideus

Bitte hierzu ein Bild aus Ihrem Atlas oder Lehrbuch ansehen!

Es sollte folgende Strukturen zeigen:

gezeigtes Bild (Prometheus)
https://eref.thieme.de/licensed/images/sectionals/ebook_cs_18679585_SL87941974/cs_19268677.jpg

ähnliches Foto unserer Modelle:

Bitte beschriften Sie NACH der Vorlesung:

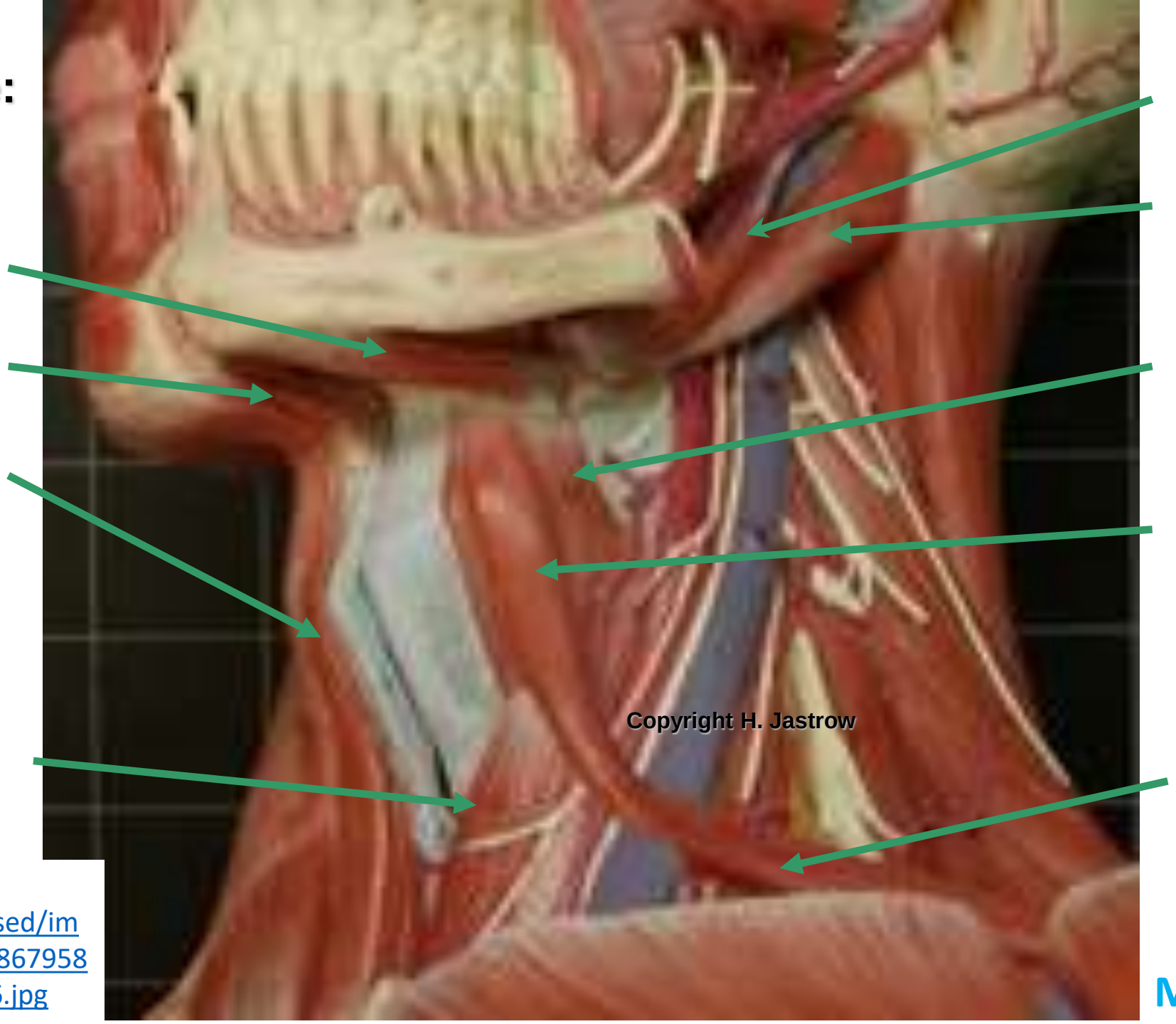

ähnliches Bild (Prometheus)
https://eref.thieme.de/licensed/images/sectionals/ebook_cs_18679585_SL87941974/cs_19268676.jpg

M

weiteres Foto unserer Modelle:

Bitte beschriften Sie NACH der Vorlesung:

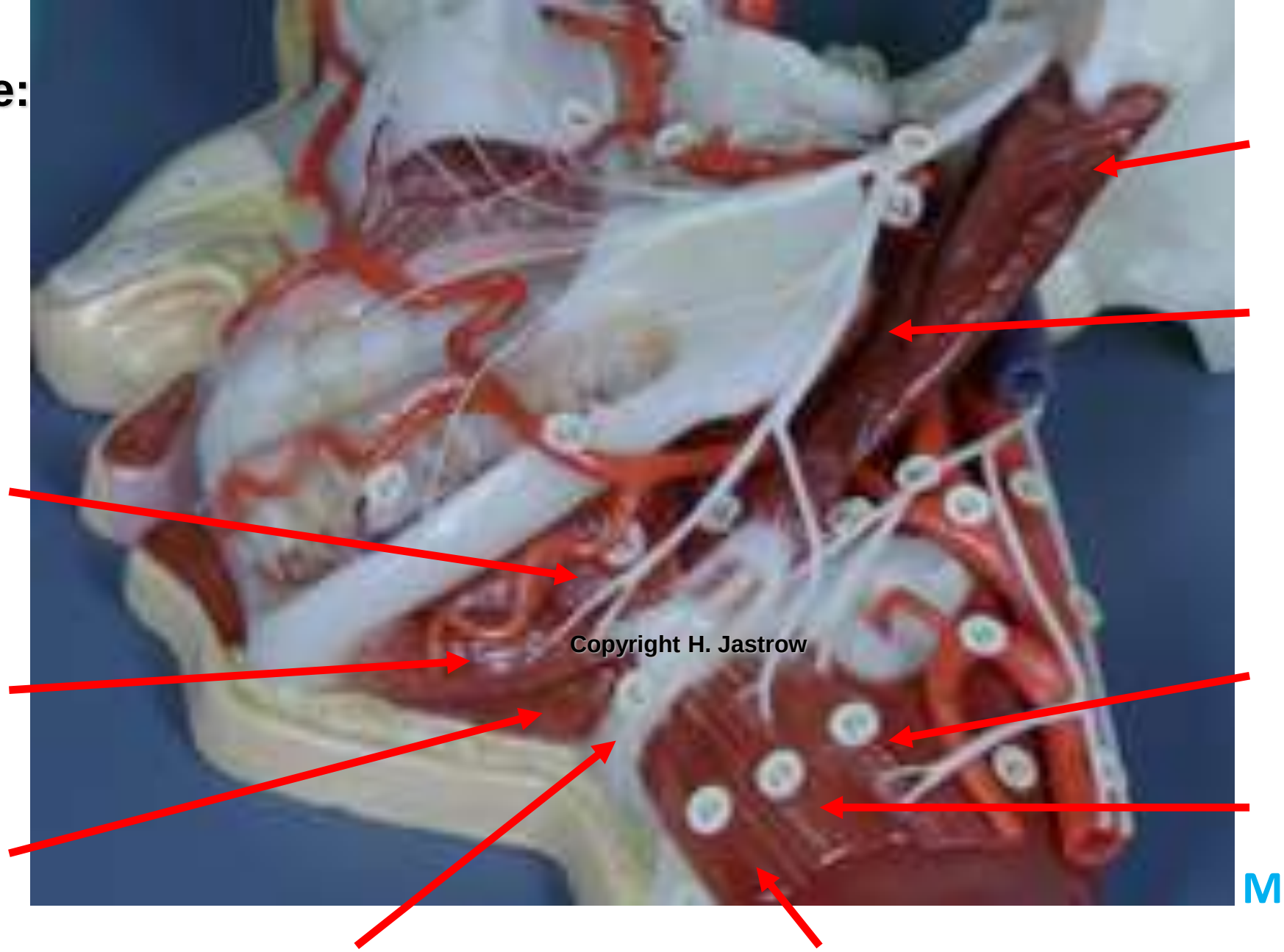

weiteres Foto unserer Modelle:

Bitte beschriften Sie NACH der Vorlesung:

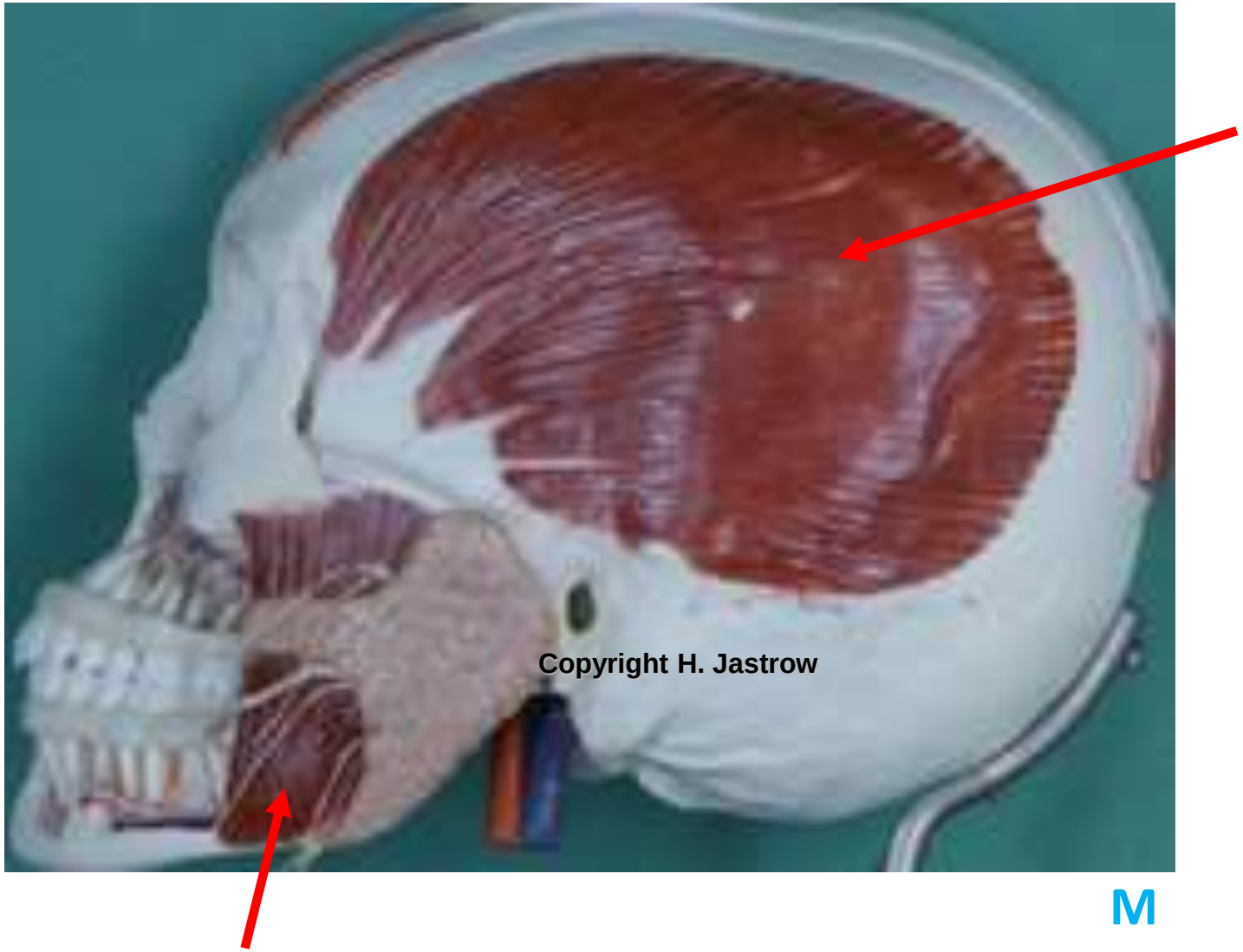

M

Kiefergelenk + Kaumuskeln

Bitte Funktion ergänzen

Infos & Bilder dazu (Prometheus)
https://eref.thieme.de/ebooks/cs_18679585?fromSearch=true&context=search#/ebook_cs_18679585_SL87941769

Bitte hierzu ein Bild aus Ihrem Atlas oder Lehrbuch ansehen!

Es sollte folgende Strukturen zeigen:

Articulatio

(Kiefergelenk)

M. temporalis
→

M. masseter
→

M. buccinator
(mim. Muskel)
→

M. mylohyoideus
→

M. pterygoideus lateralis
→
(Mahlbewegung)

M. pterygoideus medialis
→

M. digastricus
→

Innervation aller Kaumuskeln durch N.

Wichtige Strukturen am Auge

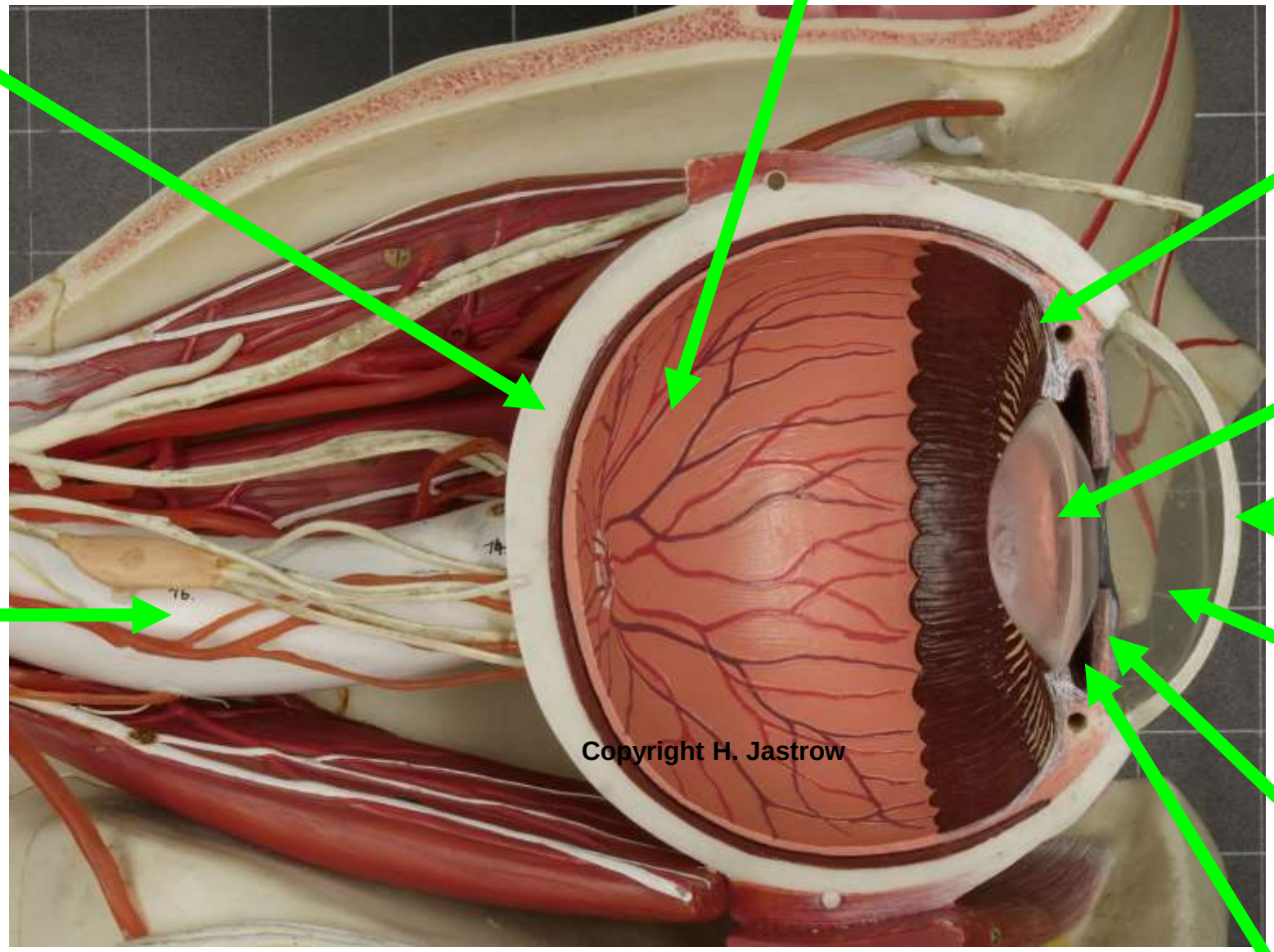

zur Verformung der

Nervus (Sehnerv)

vordere

(Regenbogenhaut)

hintere

M

Die 3 großen Äste des Gesichtsnerven
= N.
und deren Versorgungsgebiete sollten Sie kennen.
Dies sind:

V_1: N.

Bereich:

V_2: N.

Bereich:

V_3: N.

Bereich:

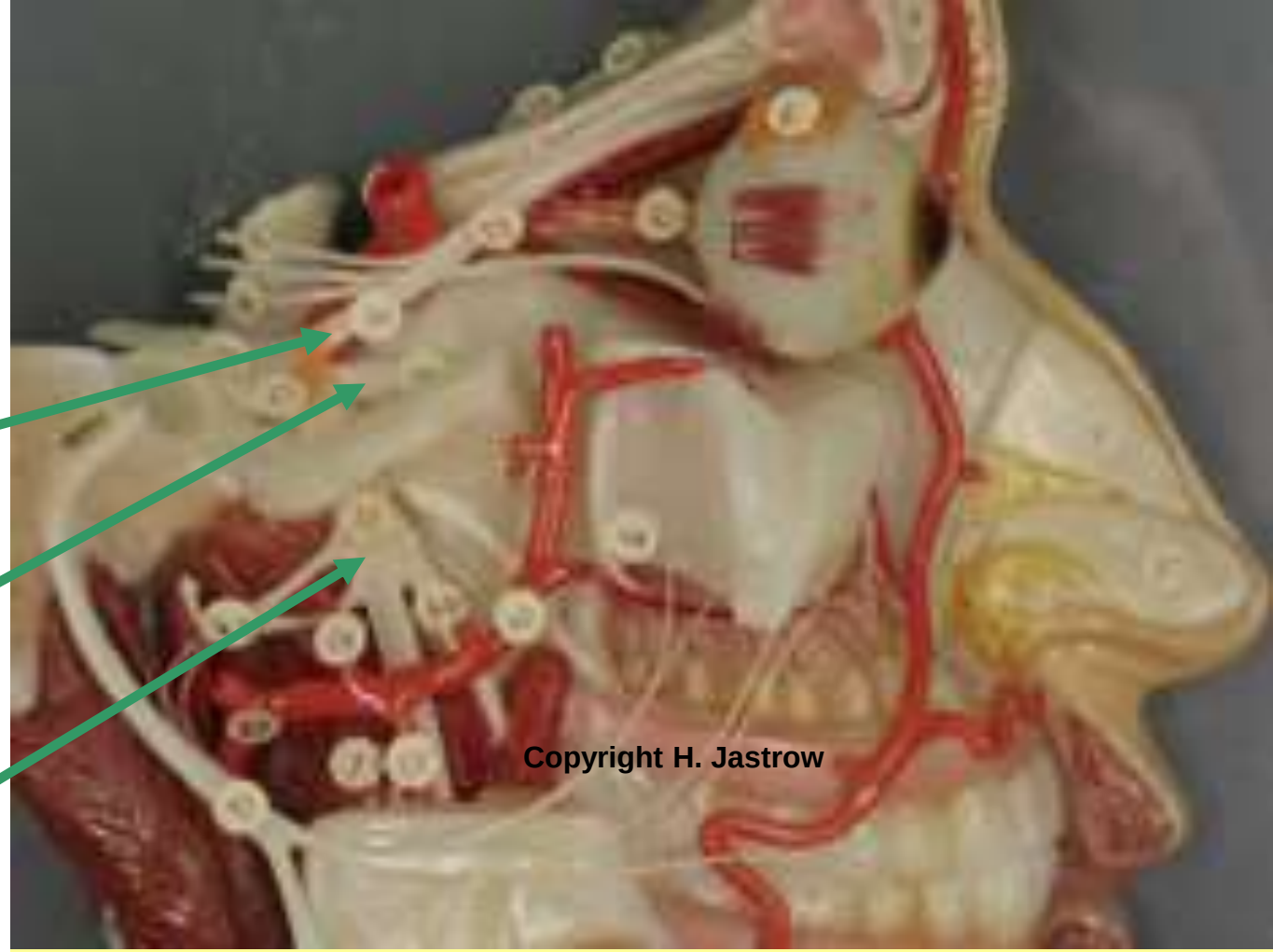

M

Bitte Bilder aus Ihrem Atlas / Lehrbuch ansehen!

Infos & gezeigte Bilder dazu (Prometheus)
https://eref.thieme.de/ebooks/cs_18679585?fromSearch=true&context=search#/ebook_cs_18679585_SL87942880

Trigeminus-Druckpunkte:

V_1
N.

Incisura

V_2
N.
Foramen

V_3
N.

Foramen

Bitte tasten Sie diese Punkte an sich selbst!

M

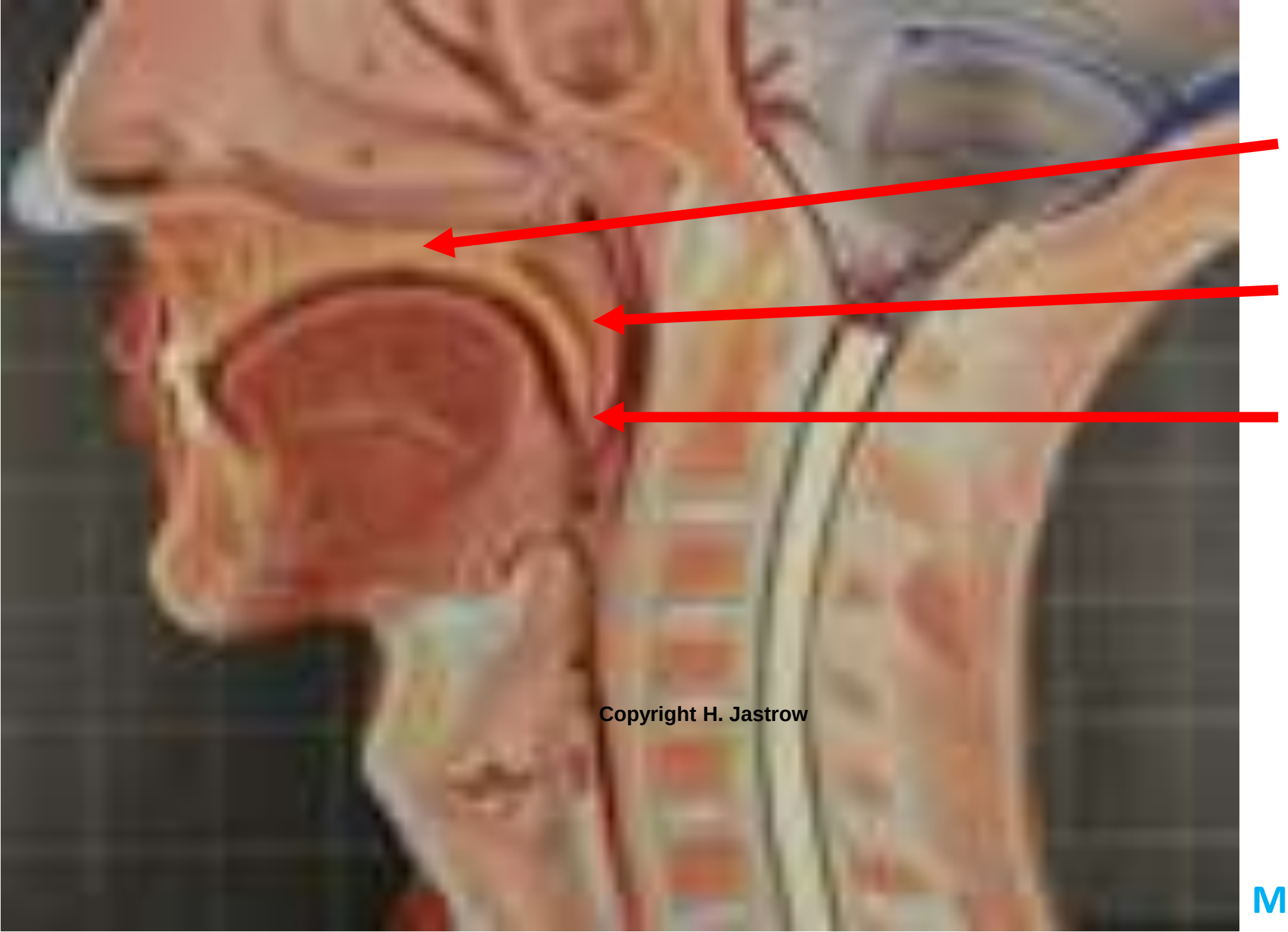
Copyright H. Jastrow
M

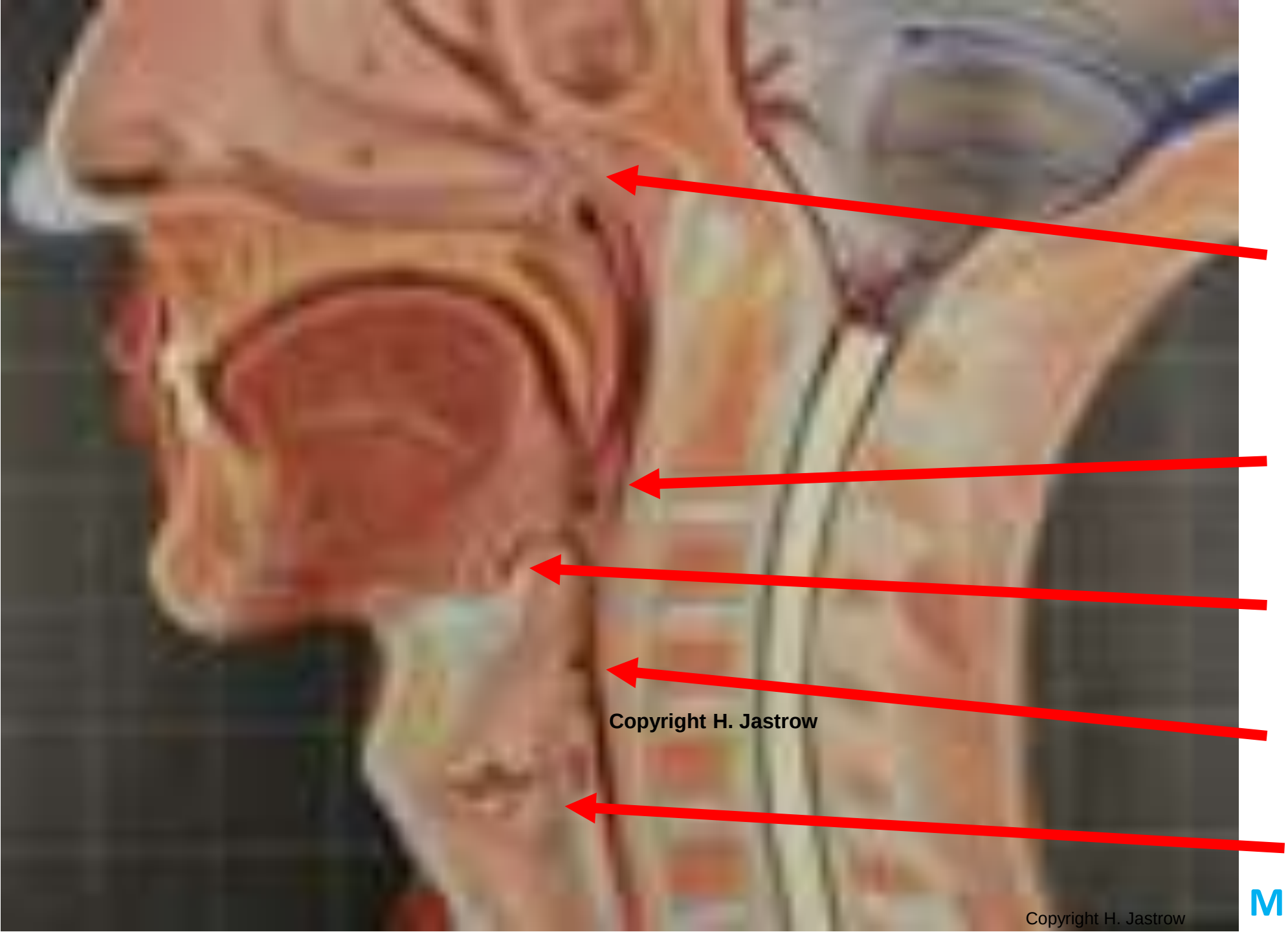
Copyright H. Jastrow
M
Copyright H. Jastrow

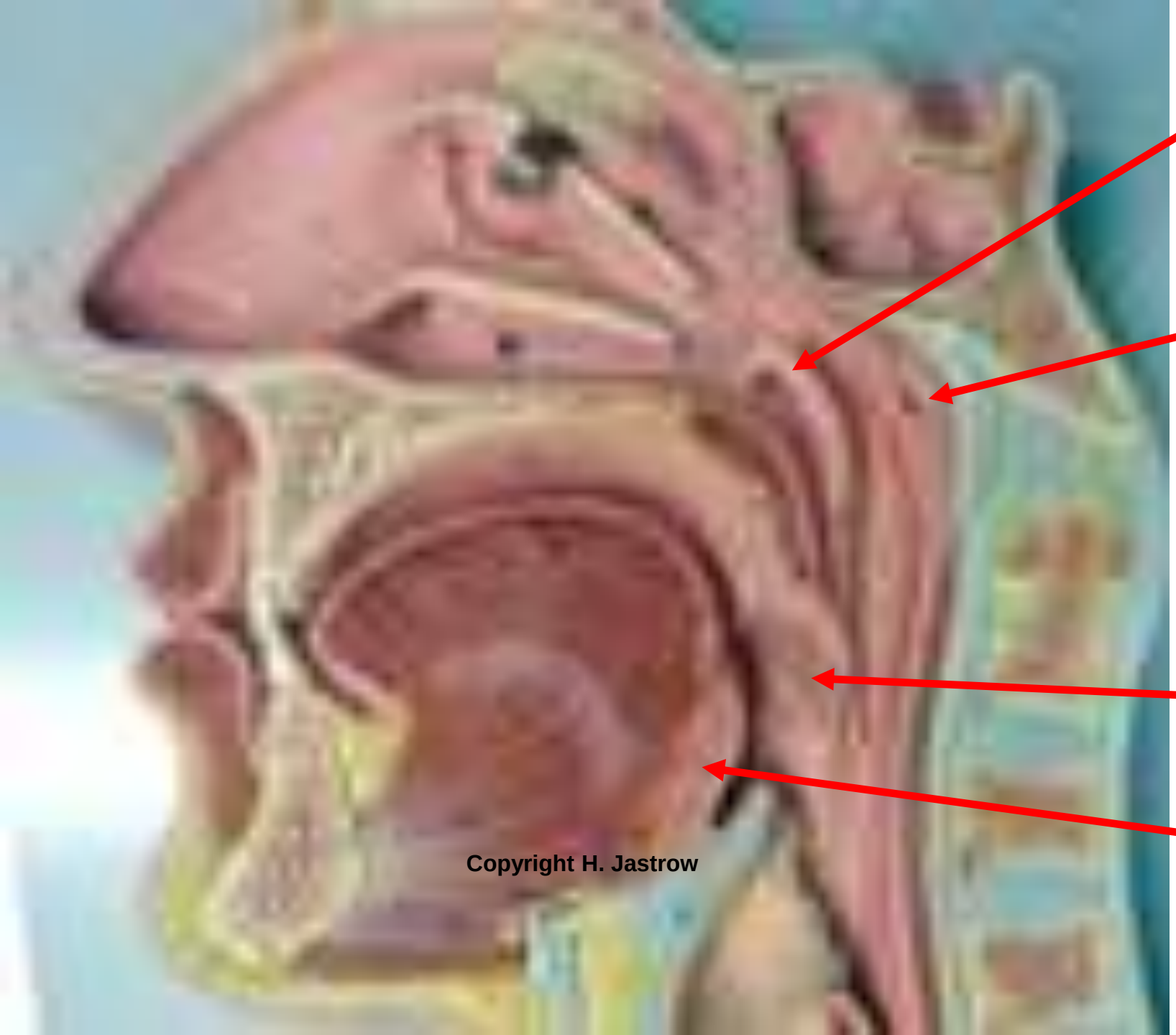

Mandeln:

Tonsilla
Ohrtrompetenmandel

Tonsilla
mandel

Tonsilla
mandel

Tonsilla
mandel

M

Bitte hierzu auch ein Bild aus Ihrem Atlas oder Lehrbuch ansehen!

Es sollte folgende Strukturen zeigen:

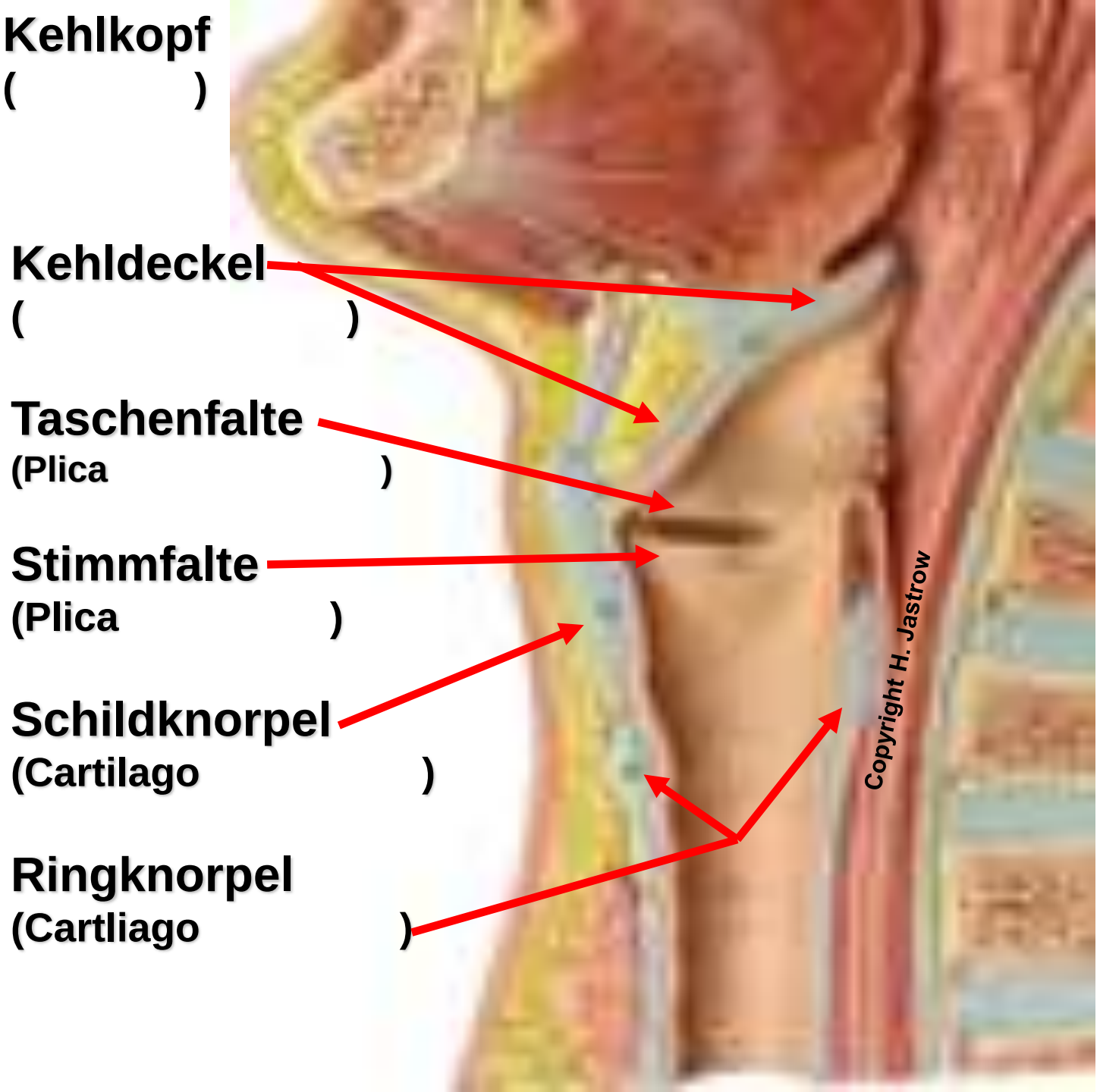

M

Wo findet die Stimmbildung (Phonation) statt?

M

Stimmritze ( )

M

M

Hier können Sie sich ansehen, was beim Singen & Husten mit der Stimmritze passiert

URL:
www.drjastrow.de/WAI/Klinisches/Klinik.html

Anatomie in der Klinik

Deutsche Version

Klinische Anatomie im Internet

Dr. med. H. Jastrow

International

English Version

Ich habe mir die größte Mühe gegeben, alle Strukturen nach der aktuellen anatomischen Nomenklatur richtig zu bezeichnen, kann aber Fehler nicht mit letzter Sicherheit ausschließen und übernehme daher keine Haftung für die Richtigkeit und Vollständigkeit meiner Angaben.

Nutzungs-bedingungen

Kurzinformation:
Von dieser Seite aus lassen sich einige klinisch anatomische Originalabbildungen sowie auch Animationen bzw. Originalfilmaufnahmen aufrufen. Sie zeigen, sofern nicht anderweitig beschrieben, Normalbefunde, d.h. Anatomie am Lebenden, wie sie sich mit geeigneten Hilfsmitteln wie z.B. dem Augenspiegel (Ophthalmoskop) oder bei der Kehlkopfspiegelung (Laryngoskopie) mit Hilfe eines starren Endoskops mit abgewinkelter Optik und aufgesetztem Videochip dokumentieren lassen. Die stroboskopischen Aufnahmen der Stimmlippen (**B**) ermöglichen durch sehr kurze intermittierende Lichtblitze die Schwingung derselben bei hohen bzw. tiefen Tönen noch besser beurteilen zu können. Hierbei läßt sich erkennen, daß die Stimmlippen, von denen nur der innerste Teil das Stimmband ausmacht, bei hohen Tönen länger werden und deutlich stärker gespannt sind als bei tiefen Tönen (siehe Film "Singen").
Die Texte unter den Miniaturbildern sind mit Seiten verknüpft auf denen die dort erkennbaren Strukturen mit Kürzeln bezeichnet sind, die in der zugehörigen Legende erklärt werden. Weitere Verknüpfungen auf den Seiten rufen die unbeschrifteten Originalaufnahmen auf. Zusätzliche Links führen zu anderen Seiten mit ähnlichen Abbildungen, die weitere Details verdeutlichen oder Übersichten zeigen. Außerdem wurden weitere Links zu anderen Modulen des Workshops wie z.B. dem elektronenmikroskopischen Atlas gelegt. Hier können z.B. ultrastrukturelle Grundlagen gezeigter Strukturen nachgeschlagen werden. Ferner werden die Namen der Kolleginnen bzw. Kollegen genannt, die das gezeigte Bildmaterial zur Verfügung gestellt haben, wofür ich herzlich danke. Schließlich führen noch Links zur dieser Übersichtsseite und der Homepage des Workshops Anatomie fürs Internet.

A. Augenheilkunde

opthalmoskopische Abbildungen:

Netzhaut (Retina) | Sehnervenpapille 1 | Sehnervenpapille 2 | 3D-Stereobild Sehnervenpapille

--> elektronenmikroskopische Bilder der menschlichen Netzhaut

B. Hals-Nasen-Ohren Heilkunde / Phoniatrie und Pädaudiologie

Laryngoskopie:

Stimmlippen | Film: Husten mov avi 11MB! | Film: Singen mov avi 23MB! | Film mit Erklärungsbild Filme hoher Auflösung | stroboskopischer Film

Die Filme wurden von Frau Prof. Dr. med. A. Keilmann, Klinik für Kommunikationsstörungen, Universitätsklinikum Mainz zur Verfügung gestellt. **Nur die private online Nutzung ist gestattet!**. Wenn Sie an einer darüber hinausgehenden Nutzung interessiert sind, senden Sie bitte eine E-mail.

C. Zahnheilkunde

Zähne:

in Occlusionsstellung | Praemolare und Molar (Röntgenbild)

--> elektronenmikroskopischer Aufbau von Zähnen

Glandula (Schilddrüse)

- vor unter
- 2 Lappen seitlich hoch bis hinten an den
- verbindender lappen

M

bildet

&

(senkt Blut - Spiegel)

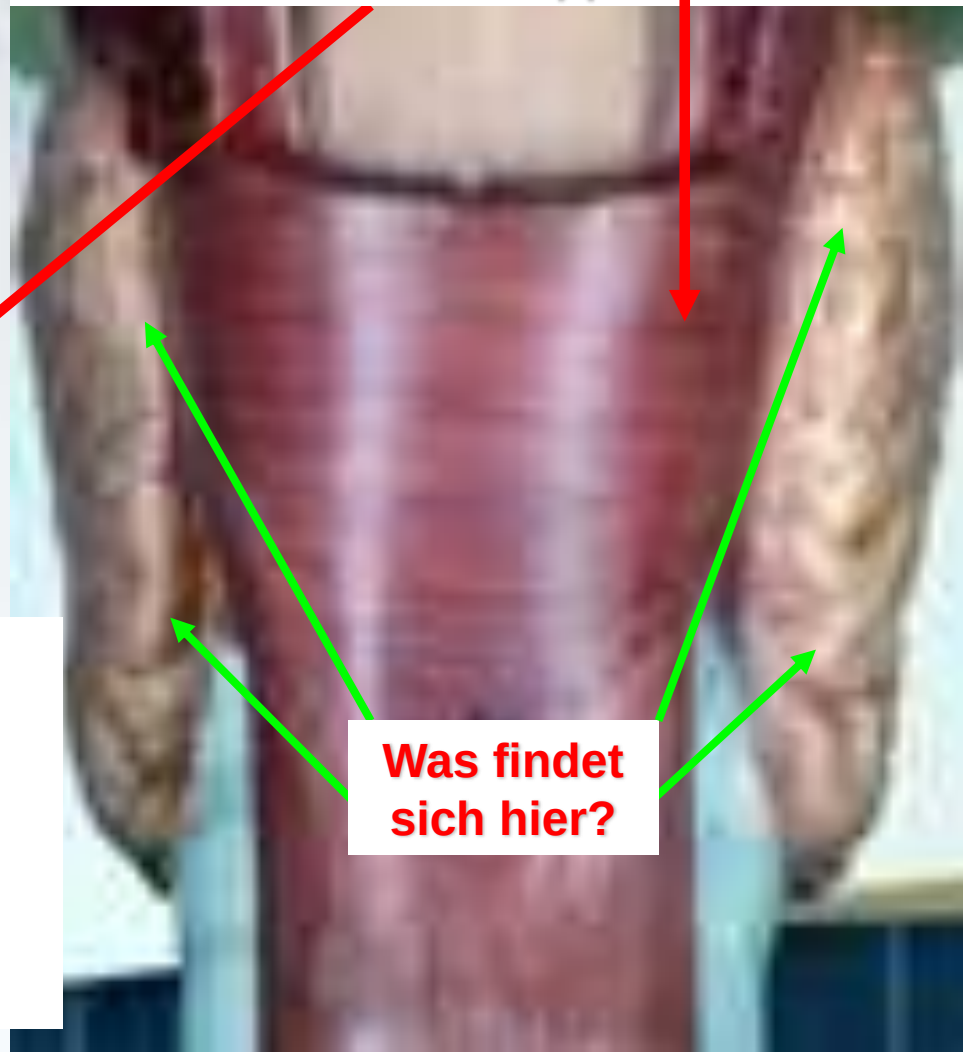

M

Glandulae

( )

Meist 4, die hinten oben & unten oft eingesenkt in die Seitenlappen der Schilddrüse zu finden sind.

- erhebliche Variationen möglich

- bilden

→ erhöht den Blut Spiegel

Abbildung, die die Drüsen zeigt (Prometheus)
https://eref.thieme.de/licensed/images/sectionals/ebook_cs_18679585_SL87944728/cs_19269032.jpg

Leider an diesem Modell nicht dargestellt:



M

Die hier gezeigte Animation durch den gesamten Kopf-Halsbereich stammt aus dem Homo sapiens dissecatus

Sie ist in der gezeigten Qualität nur

in der professionellen Version des Atlasses vorhanden.

Die www-Version finden Sie hier:

www.drjastrow.de/WAI/VH/female/Filme/Filme.html

Weg in die Samm-lung an der Tür neben der Klingel und im www finden Sie die Öffnungs-zeiten

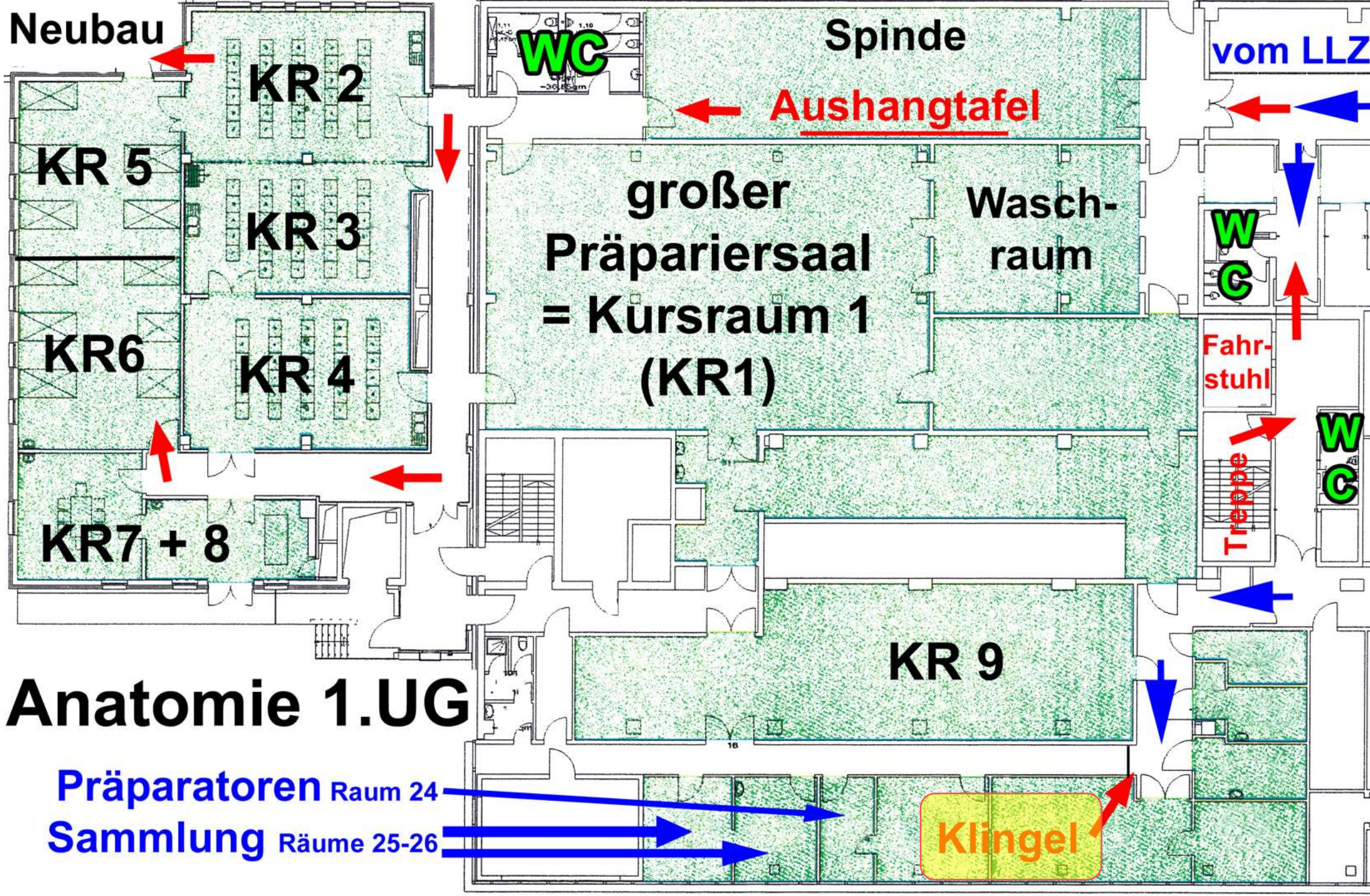

Modelle unserer Sammlung M

Diese & weitere Modelle
können Sie bei den
Präparatoren ausleihen

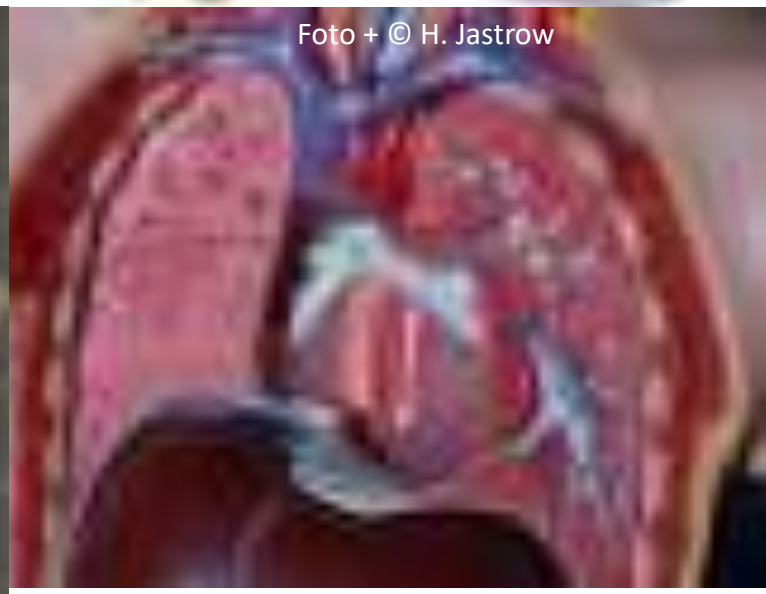

weitere Modelle in
der med. Bibliothek !

Histo Modelle unserer Sammlung M

Diese & weitere Modelle können Sie bei den Präparatoren ausleihen

Foto + © H. Jastrow

Foto + © H. Jastrow

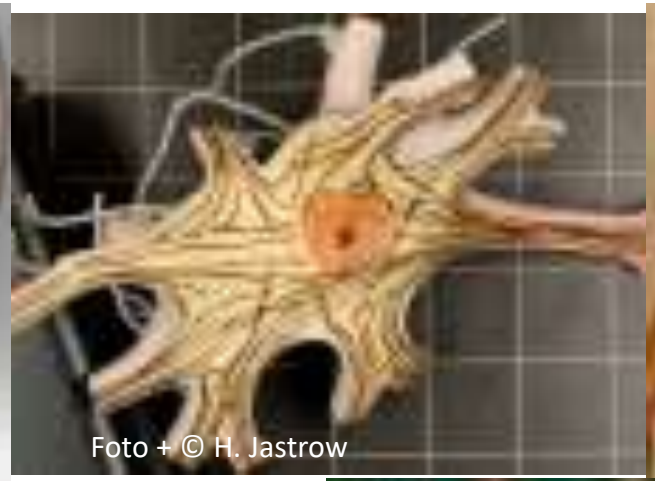
Foto + © H. Jastrow

Foto + © H. Jastrow

Foto + © H. Jastrow

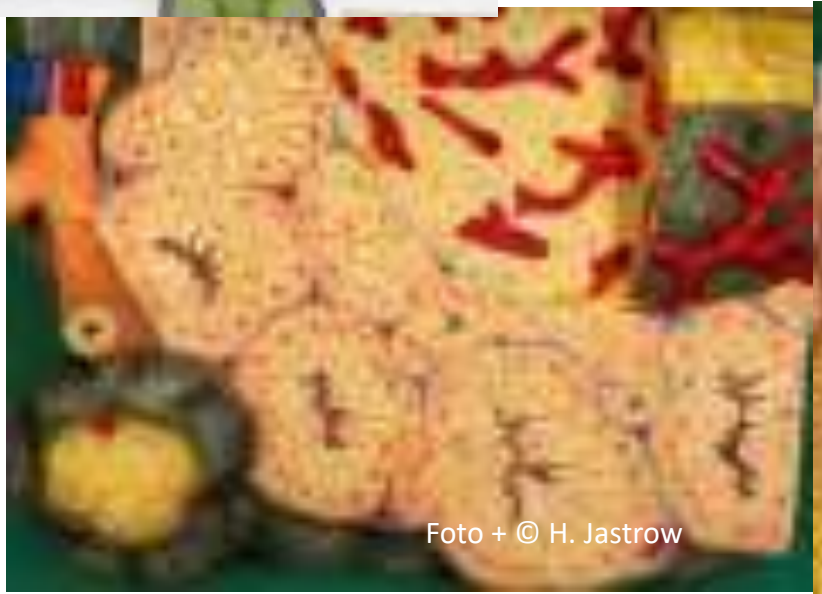
Foto + © H. Jastrow

Foto + © H. Jastrow

weitere Modelle in der med. Bibliothek !

Daten + Fakten zur menschlichen Entwicklung + Atlasse von menschlichen Schnitten + CT & MRT Elektronenmikroskopie ……

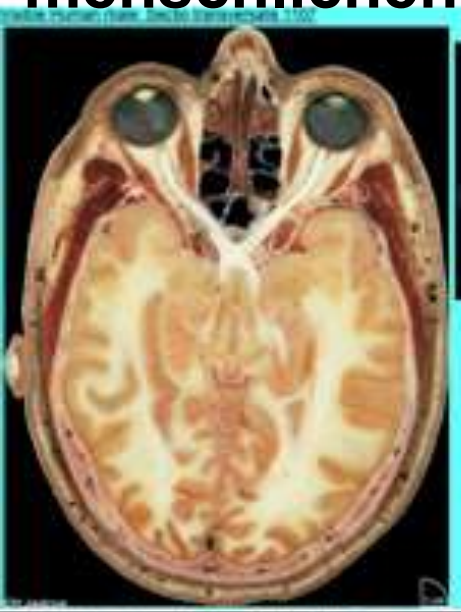

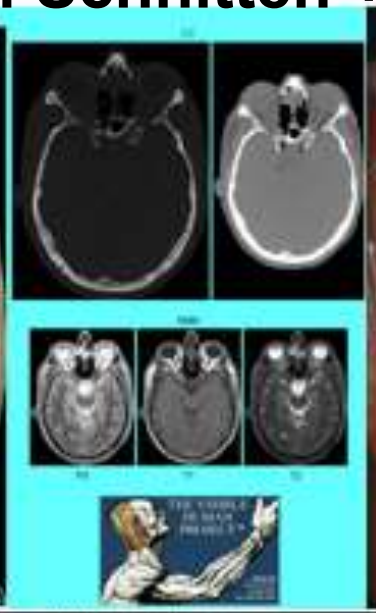

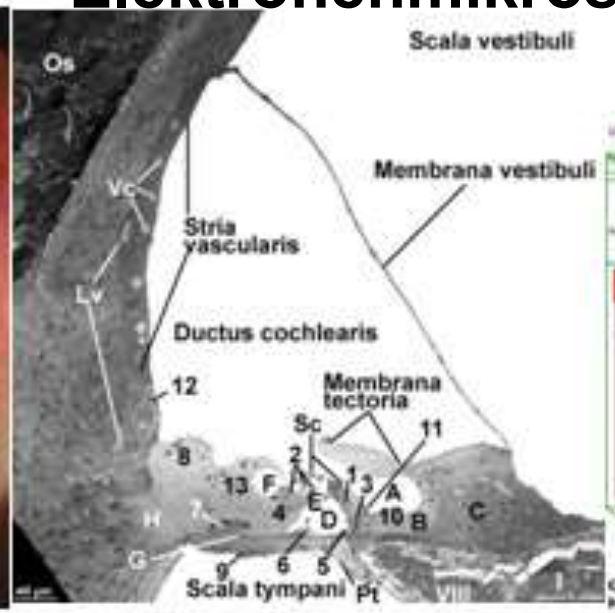

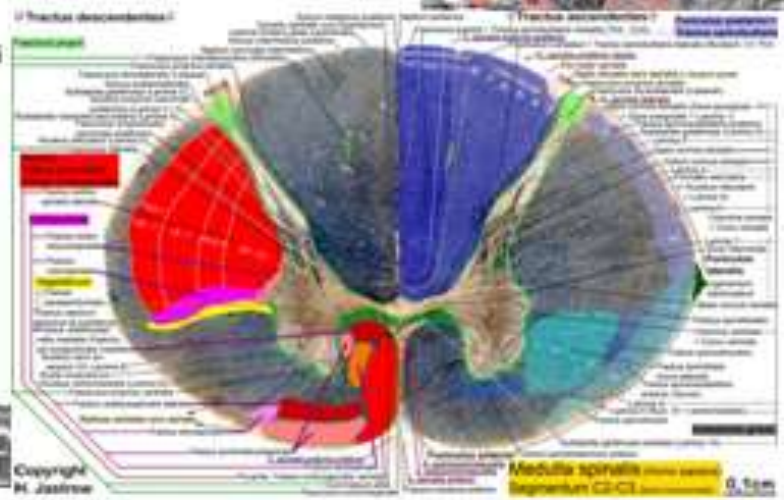

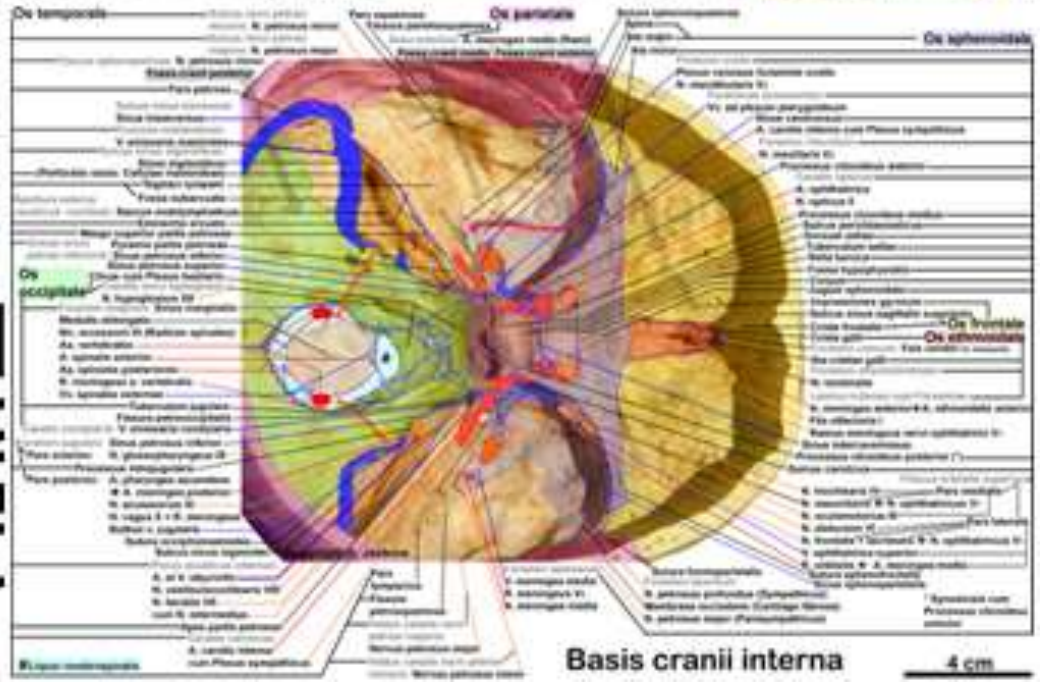

Workshop Anatomie fürs Internet: www.drjastrow.de/WAI/Welcome.html